FACULTE DE MEDECINE DE PARIS

ANNEE 1970

THESE

N° 58

POUR LE

DOCTORAT EN MEDECINE

(Diplôme d'Etat)

PAR

Simone CHAMBRAUD-CAUSSE
Née le 13 Novembre 1928 à SAINT-AMANDIN (Cantal)
Ancienne Externe des Hôpitaux de Paris

PRESENTEE ET SOUTENUE PUBLIQUEMENT LE : . . . . . .

LA MALADIE CONGENITALE DES EPIPHYSES PONCTUEES

Nouveaux travaux et revues de 41 cas publiés ces dernières années

Président : M. Raymond MANDE, Professeur

EDITIONS A. G. E. M. P. 40 RUE PASCAL PARIS

FACULTE DE MEDECINE DE PARIS

ANNEE 1970

THESE

N°

POUR LE

DOCTORAT EN MEDECINE

(Diplôme d'Etat)

PAR

Simone CHAMBRAUD-CAUSSE
Née le 13 Novembre 1928 à SAINT-AMANDIN (Cantal)
Ancienne Externe des Hôpitaux de Paris

PRESENTEE ET SOUTENUE PUBLIQUEMENT LE : . . . . . .

LA MALADIE CONGENITALE DES EPIPHYSES PONCTUEES

Nouveaux travaux et revues de 41 cas publiés ces dernières années

Président : M. Raymond MANDE, Professeur

EDITIONS A. G. E. M. P.

40 RUE PASCAL PARIS

UNIV.
LEIDEN
BIBL.

AUX MIENS,

A MES AMIS,

A Monsieur le Professeur Raymond MANDE

Professeur de clinique pédiatrique à la

faculté de médecine de PARIS

(BICHAT BEAUJON)

Médecin de l'Hôpital BRETONNEAU.

qui a bien voulu inspirer cette thèse

et en accepter la présidence.

Qu'il trouve ici l'expression de

toute ma gratitude.

Digitized by the Internet Archive
in 2026

https://archive.org/details/IA41550221_0011

A mes maîtres,

Externat des Hôpitaux de PARIS.

Monsieur le Docteur GUEULLETTE - in memoriam

Monsieur le Professeur CHAMPEAU - in memoriam -

Monsieur le Professeur DOMART

Monsieur le Professeur DI MATTEO

Monsieur le Professeur FACQUET

Monsieur le Professeur agrégé CAMBIER

Monsieur le Professeur agrégé MALLET

Monsieur le Professeur agrégé HENNEQUET.

En témoignage de ma très vive reconnaissance.

A mes maîtres,

Externat des Hôpitaux de PARIS.

Monsieur le Docteur GUERULLETTE - in memoriam

Monsieur le Professeur CHAMPEAU - in memoriam -

Monsieur le Professeur DOMART

Monsieur le Professeur DI MATTEO

Monsieur le Professeur FACQUET

Monsieur le Professeur agrégé CANEIER

Monsieur le Professeur agrégé MALLET

Monsieur le Professeur agrégé REMEQUET.

En témoignage de ma très vive

reconnaissance.

A Monsieur le Docteur J. COHEN-SOLAL

Médecin assistant des Hôpitaux

A Mademoiselle le Docteur S. SARRUT

Chef du laboratoire d'anatomie pathologique Hôpital HEROLD.

- qui nous ont autorisés à utiliser leurs observations personnelles et prodigués leurs conseils,
- qu'ils en soient sincèrement remerciés.

- P L A N -

INTRODUCTION

But de la thèse.

PREMIERE PARTIE : Considérations générales sur la maladie

Ch. I - Historique

- Découverte de la maladie
- De la découverte de la maladie à 1948
- les vingt dernières années.

Ch. II - Tableau de la maladie

- Signes cliniques
- Signes radiologiques
- Examens de laboratoire
- Formes cliniques
- Evolution.

DEUXIEME PARTIE : Nouveaux travaux sur la maladie

Ch. I - Travaux effectués à l'hôpital HEROLD : Service de M. le Professeur MANDE.

- Observation clinique
- Etude anatomique.

Ch. II - Confrontation de 41 nouveaux cas.

TROISIEME PARTIE : Apports des nouveaux travaux.

Ch. I - Généralités.

Ch. II - Clinique - les malformations osseuses

- malformation des membres
- anomalies de la tête
- anomalies de la colonne vertébrale.

Ch. III - Clinique - les autres signes.

- troubles articulaires
- dystrophies oculaires
- troubles cutanés et des phanères
- malformations viscérales.

Ch. IV - Signes radiologiques.

Ch. V - Examens de laboratoire.

Ch. VI - Formes de la maladie et syndromes associés

Ch. VII - Evolution

- avant la fin de la première année
- après un an.

Ch. VIII - Anatomie pathologique.

Ch. IX - Etiologie.

CONCLUSION.

BIBLIOGRAPHIE.

- INTRODUCTION -

La maladie des épiphyses ponctuées est une affection de la première enfance dont le symptôme caractéristique est la présence de calcifications anormales des noyaux cartilagineux, principalement au niveau des épiphyses.

En raison de sa relative rareté et du mystère qui plane sur son étiologie, cette maladie retient l'attention de nombreux auteurs et continue d'être un sujet de recherches très digne d'intérêt.

Parmi ces recherches, une place toute particulière doit être faite aux travaux réalisés en 1967 à l'occasion d'un cas de forme majeure de la maladie observé dans le service de M. le Professeur MANDE.

Il nous a paru intéressant, à ce propos, de rechercher dans la littérature, pour tenter d'en dégager des enseignements, les articles publiés depuis la Revue Générale effectuée par SAUGIER en 1964.

PREMIERE PARTIE

CONSIDERATIONS GENERALES SUR LA MALADIE.

CHAPITRE I - HISTORIQUE -

La découverte de la maladie des épiphyses ponctuées est récente. Elle ne remonte qu'à un peu plus d'un demi-siècle et les premières revues générales ont tout juste vingt ans.

I - La découverte de la maladie.

C'est un médecin allemand, CONRADI, qui en a rapporté la première observation en 1914.

CONRADI décrit un nouveau-né de sexe féminin, cinquième enfant d'une fratrie dont trois sont décédés de causes inconnues en bas âge, né à terme, mais dont la mère a souffert d'une inflammation des genoux au cours de la grossesse.

L'enfant est de petite taille (48 cm) et de poids faible (2.800 gr). Son faciès est d'aspect idiot, les fentes palpébrales sont étroites et d'orientation mongoloïdes, le nez est ensellé, la bouche grande et la langue large.

Ses membres sont courts et trapus ; le membre inférieur droit est plus court que le gauche.

Il présente une hyperkératose et une cataracte bilatérale.

Le décès, dû à une cause infectieuse, intervient au 49ème jour.

Un examen radiologique effectué, post mortem, révèle des densifications très intenses dans les os du cou-de-pied, des mains et des genoux. Un examen anatomo-pathologique permet de découvrir qu'il s'agit de calcifications.

Dans cette observation princeps CONRADI a, tout à la fois :

- rassemblé les signes cliniques spécifiques de la maladie dans sa forme majeure,
- mis en évidence les calcifications sur l'image radiologique, signe essentiel du diagnostic,
- posé la question, qui n'est toujours pas résolue, de savoir si on est en présence d'une maladie héréditaire ou d'une embryopathie d'origine externe (infectieuse : inflammation des genoux de la mère, ou toxique : traitement de cette inflammation).

Toutefois, CONRADI a considéré les calcifications comme "une apparition prématurée d'os et de noyaux de calcifications particuliers" - et a rangé le cas observé dans les chondrodystrophies foetales hypoplastiques sans avoir eu le sentiment d'être en présence d'une maladie nouvelle.

II - De la découverte de la maladie à 1948.

De 1914 à 1948, année qui précède la première revue générale, il n'a été publié qu'un peu plus de trente observations.

La quasi-totalité des articles sont allemands, américains ou anglais. Le premier cas américain a été publié en 1924 (TISDALL et ERB) et le premier cas anglais en 1927 (FAIRBANK) ; on relève une observation tchèque en 1931 et une publication suédoise en 1944.

En 1915, DIETRICH redresse l'erreur de CONRADI en montrant que les calcifications sont indépendantes du processus d'ossification. En 1931, HUNNERMANN souligne leur importance :
"notre point de vue, écrit-il, est que les calcifications ne doivent pas être "envisagées comme une constatation accessoire, mais qu'elles confèrent à cet-"te forme de chondrodystrophie son caractère typique" ; il continue néanmoins

de ranger la maladie dans les formes abortives de chondrodystrophie et propose de la désigner sous la dénomination qui fera fortune de "chondrodystrophia calcificans congenita".

Pendant toute cette période, la maladie congénitale des épiphyses ponctuées est mal isolée. Elle n'est pas nettement distinguée des chondrodystrophies et certaines maladies comportant des lésions épiphysaires (dysgénésie épiphysaires du myxoedème congénital, ostéochondrite multiple, dysplasie polyéphysaire) sont parfois confondues avec elle.

III - Les vingt dernières années.

A partir de 1948 la maladie est beaucoup plus et beaucoup mieux étudiée.

A) l'augmentation du nombre des observations.

Dans la période 1948-1968, les observations sont beaucoup plus nombreuses : 150 cas environ ont été publiés soit 7 à 8 par an, en moyenne, contre moins de un par an pendant les 35 années précédentes : leurs origines sont également plus diverses.

Les Etats-Unis, la Grande-Bretagne et les pays de langue anglaise, ainsi que les pays de langue allemande (Allemagne, Autriche, Suisse) continuent d'apporter une contribution importante ; mais des observations sont publiées dans d'autres pays, surtout à partir de 1956.

La première observation italienne est publiée en 1948 (de TONI) et la première observation française en 1953 (JEUNE). Dans ces deux pays des observations seront ensuite publiées régulièrement. Les pays scandinaves ont également apporté une contribution qui n'est pas négligeable (Danemark 7 cas ; Norvège 3 ; Suède 6 ; Finlande 6).

On trouve des observations en petit nombre en Tchécoslovaquie, Pologne, Belgique ; ou isolées en U.R.S.S., Espagne, Mexique, Argentine, aux Pays-Bas et en Israël.

B) les revues générales.

1° - Si on considère que HÜNNERMANN, dont il a été parlé plus haut, en rassemblant 6 cas, n'a pas réalisé à proprement parler une revue générale, la première est celle de FAIRBANK qui, en 1949 a regroupé 16 cas.

Ensuite :

- SWOBODA en 1950 a rassemblé 33 cas.
- SAVIGNAC en 1952 - 22 cas.
- MOSEKILDE en 1952 - 39 cas.
- JEUNE en 1953 - 40 cas.
- BIONDETTI en 1953 - 47 cas.
- ALLANSMITH en 1960 - 54 cas.
- KLEIN en 1960 - 93 cas.
- JOSEPHSON en 1961 - 88 cas.
- MONTLOUIS en 1961 - 103 cas.
- SAUGIER en 1964 - 142 cas.
- GRAU en 1965 - 127 cas.

De ces revues générales, quatre sont dues à des Français : JEUNE, MONTLOUIS SAUGIER, GRAU. Une place toute particulière doit être réservée au mémoire fondamental de JEUNE qui est universellement cité, ainsi qu'à la remarquable thèse de SAUGIER qui a rassemblé le plus grand nombre de cas et donné le travail le plus complet sur la question.

Tard venue à l'étude de la maladie, la médecine française lui a néanmoins apporté une contribution importante.

2° - Ces diverses études ont permis de bien préciser les faits cliniques et radiologiques ainsi que les données anatomopathologiques de la maladie, partant de montrer qu'il s'agit d'une maladie bien caractérisée qui n'atteint pas seulement le cartilage osseux, mais entraîne également des dystrophies des yeux, de la peau, du massif cranio-facial, etc... et ainsi de la distinguer nettement des chondrodystrophies foetales et plus spécialement de l'achondroplasie.

Dans leur ouvrage sur les chondrodystrophies génotypiques LAMY et MAROTEAUX écrivent :

"Dans le domaine propre des chondrodystrophies, nous n'étudierons pas non "plus... les affections génotypiques, dans lesquelles les troubles osseux ne "constituent qu'un des éléments d'une symptomatologie beaucoup plus complexe "(Epiphyses ponctuées, Marfan, Ellis van Creveld)".

Cependant, bien que les problèmes nosologiques soient nettement tranchés, les noms donnés à la maladie continuent d'entretenir une certaine confusion.

Mis à part les appellations à référence historique telles que :

- maladie de CONRADI
- syndrome de CONRADI - HÜNNERMANN

la maladie a été ou est très diversement désignée pour ne citer que quelques exemples :

- chondrodysplasia calcificans congenita,
- chondrodystrophia calcarea,
- punctate epiphyseal displasia, latinisée en dysplasia epiphysealis punctata,
- chondroangiopathia calcarea seu punctata,
- chondro-osseous dystrophy with punctate epiphyseal dysplasia,
- chondro-dystrophia hypoplastica calcinosa.

Mais le débat se situe essentiellement entre deux appellations : "chondrodystrophia calcificans congenita" et "maladie des épiphyses ponctuées" ou "pointillées".

JEUNE a très bien souligné les inconvénients de la première de ces appellations qui comporte une orientation pathogénique alors que, dans un nombre non négligeable de cas, il n'y a de manifestation ni clinique, ni radiologique de chondrodystrophie.

"Maladie congénitale des épiphyses ponctuées" ou "pointillées" paraît préférable parce qu'ainsi est désigné le symptôme majeur retrouvé dans tous les cas avec ou sans chondrodystrophie.

Mais cette appellation comporte un risque d'erreur en raison de son expression en langue anglaise "stippled epiphyses" qui sert également pour désigner d'autres maladies où le noyau épiphysaire présente un aspect fragmenté notamment le myxoedème infantile.

C'est pourquoi il est nécessaire lorsqu'on parle de la maladie congénitale des épiphyses ponctuées de ne pas omettre, pour éviter toute confusion le mot "congénital".

Pour sa part JEUNE avait proposé, compte tenu de son point de vue sur la pathogénie de la maladie "Calcinose foetale épiphysaire chondrodystrophiante" ou plus simplement "calcinose foetale épiphysaire".

Actuellement, "chondrodystrophia calcificans congenita" demeure malgré tout l'appellation la plus répandue bien qu'à notre avis, "maladie congénitale des épiphyses ponctuées" lui soit préférable.

L'Index Médicus n'aura pas aidé à clarifier cette situation. Après avoir classé la maladie sous les rubriques "Achrondroplasie" puis "Chondrodystrophie",

il a ouvert en 1967 une rubrique "Chondrodystrophia calcificans congenita" dans laquelle il range pêle-mêle diverses maladies foetales à symptômes osseux.

3° - Ces études ont également montré que la maladie peut revêtir des formes différentes.

JEUNE dans une distinction devenue classique a proposé d'en distinguer trois :

- la forme majeure, avec micromélie rhizomélique, aux signes cliniques très apparents,
- la forme intermédiaire, où la micromélie est limitée,
- la forme mineure, décelable seulement par la découverte des ponctuations à l'examen radiologique.

Certains auteurs avaient voulu faire de la forme majeure et de la forme mineure, deux maladies distinctes en raison de leur extrême différence ; à la première aurait été réservé le nom de "Chondrodystrophia calcificans congenita", à la seconde, celui de "Maladie des épiphyses ponctuées".

JEUNE a plaidé en faveur de la conception uniciste de la maladie en se fondant sur la présence des calcifications dont l'aspect radiologique est identique dans les deux formes et dont les lésions anatomiques varient, seulement en intensité, d'une forme à l'autre, ainsi que sur l'existence de la forme intermédiaire qui constitue une transition entre les extrêmes.

Plus récemment un rapprochement a été tenté entre la maladie congénitale des épiphyses ponctuées et la dysplasie polyépiphysaire ; l'hypothèse a été avancée que la seconde serait la phase ultérieure de la première, chez les sujets encore en vie. SAUGIER a réfuté cette position et donné des arguments en sens contraire.

4° - Mais ces études, malgré des recherches anatomo-pathologiques détaillées sur les lésions du cartilage et sur les calcifications, n'ont pas permis de donner une explication pathogénique satisfaisante. Elles n'ont pas permis non plus de déterminer si la maladie congénitale des épiphyses ponctuées est une maladie héréditaire ou une embryopathie.

CHAPITRE II - TABLEAU DE LA MALADIE

Dans l'état actuel de la connaissance de la maladie, il est possible d'en donner un tableau très complet, mais qui ne saurait être exhaustif, en raison de l'extrême richesse des faits observés.

I - Les signes cliniques.

Les signes cliniques sont très divers : anomalies osseuses, dysmorphies du visage, troubles articulaires, dystrophies oculaires, cutanées et des phanères, signes viscéraux. Ils peuvent se présenter et être associés de façon très variable.

A) Les anomalies osseuses.

Les anomalies osseuses sont partiquement constantes, elles peuvent atteindre les membres, la colonne vertébrale, le crâne.

1) les malformations des membres sont les plus souvent retrouvées, il peut s'agir de raccourcissements des segments, de malformations des extrémités et plus rarement de luxation de la hanche.

a) le raccourcissement des membres est un symptôme fondamental qui est présent dans les trois quarts des cas, il peut revêtir diverses formes :

- une micromélie rhizomélique symétrique des quatre membres tout à fait semblable à celle de l'achondroplasie,

- une micromélie rhizomélique asymétrique très caractéristique de la maladie. Par exemple, le raccourcissement du segment proximal est présent seulement aux membres inférieurs et n'a pas la même importance des deux côtés ou encore atteint le bras et la jambe d'un même côté...
- un raccourcissement isolé d'un ou deux membres, soit du membre entier, soit d'un seul segment.

b) les malformations des extrêmités se rencontrent dans un peu plus du tiers des cas :
- mains larges, courtes ou trop longues, nombreuses anomalies des doigts (adactylie, syndactylie, polydactylie, isodactylie, phalanges manquantes...).
- pieds en varus, valgus, équins, raccourcis avec diverses malformations des orteils, chevauchement, en rotation, de longueur anormale...

c) les luxations de hanche sont présentes dans un peu plus du dixième des cas. Elles peuvent être unilatérales ou bilatérales, à côté des luxations primaires se rencontrent des luxations secondaires - coxa vara, coxa valga.

2) <u>les malformations au niveau de la tête</u> sont très fréquentes. Il peut s'agir d'anomalies du massif facial et de modifications du crâne. Les dysmorphies du visage qu'elles entraînent sont aussi très caractéristiques de la maladie.

a) les anomalies du massif facial sont fort diverses. L'aplatissement et l'enfoncement de la racine du nez, donnant "le nez en selle", sont très fréquemment retrouvés. On cite aussi l'hypoplasie du maxillaire inférieur, l'hypertélorisme, l'épicanthus, l'obliquité mongoloïde ou antimongoloïde des fentes palpébrales, l'aplatissement de l'ensemble du visage, l'implantation basse des oreilles, la voûte palatine ogivale et haute, la fissure palatine.

b) les modifications du crâne sont moins fréquentes ; on cite : hydrocéphalie, dolichocéphalie importante, microcéphalie, oxycéphalie, brachycéphalie, fontanelles larges, saillie des bosses frontales.

3) les malformations de la colonne vertébrale sont moins fréquentes, on cite :

a) la brièveté du cou qui donne l'apparence d'une tête reposant sur les épaules.

b) les déformations de la colonne : cyphose, scoliose et même cyphoscoliose d'emblée qui peuvent entraîner des déformations du thorax.

B) Les troubles articulaires.

Les troubles articulaires sont fréquents. En général, l'articulation est en flexion partielle permanente. La mobilisation passive est limitée principalement à l'extension et quelquefois provoque une douleur.

Une ou plusieurs articulations peuvent être atteintes jusqu'à évoquer une arthrogrypose.

C) Les dystrophies oculaires.

La dystrophie oculaire la plus souvent notée est la cataracte ; il est difficile de se faire une idée précise de sa fréquence en raison du grand nombre de cas où l'examen oculaire n'a pas été pratiqué.

Il s'agit habituellement d'une cataracte :
- totale, mais on rencontre des formes de cataracte incomplète : cataracte nucléaire avec stries radiaires.
- bilatérale, dans certains cas l'atteinte des yeux peut être inégale et dans des cas très rares la cataracte peut être unilatérale.
- congénitale, mais parfois elle apparaît au cours des premiers mois.

D'autres dystrophies oculaires sont citées : atrophie optique bilatérale qui empêche l'enfant de distinguer la lumière, exophtalmie, microphtalmie unilatérale.

D) Les dystrophies cutanées et des phanères.

Les lésions sont très variées et chez un même malade peuvent s'associer ou se succéder : simple épaississement de la peau qui est sèche et rugueuse, signes d'ichtyose ou d'hyperkératose, aspect d'érythrodermie desquamative, hyperlaxité cutanée ; plus rarement incontinentia pigmenti, atrophodermie folliculaire. Elles peuvent être accompagnées d'anomalies des phanères : cheveux, cils, sourcils rares et rudimentaires.

E) Les signes viscéraux.

Il peut s'agir de cardiopathies congénitales de types divers (communication interauriculaire ; communication interventriculaire ; canal artériel persistant ; troncus arteriosus ; sténose pulmonaire plus communication interventriculaire ; sténose pulmonaire plus communication interauriculaire...) mais également de malformations rénales (hydronéphrose congénitale, kystes corticaux des reins) ; digestive (mégaoesophage, hernie hiatale). On cite encore des hernies pariétales : inguinales ou ombilicales, des macroglossies.

II - Les signes radiologiques.

L'examen radiologique contient la clé du diagnostic quelle que soit l'expression clinique de la maladie et même s'il n'y a aucun signe clinique. Il permet seul, par la mise en évidence des calcifications, d'affirmer qu'on est en présence de la maladie congénitale des épiphyses ponctuées. En outre, il permet une étude plus complète et plus précise des malformations osseuses.

A) Les calcifications.

1) Morphologie.

Elles apparaissent comme de petites ponctuations arrondies en forme de point ou anguleuses, de la taille d'une tête d'épingle, d'un plomb de chasse, rarement de la grosseur d'un noyau de cerise, exceptionnellement au-delà. Elles sont souvent très nombreuses, très denses, réparties irrégulièrement au site présumé des épiphyses cartigineuses, depuis les métaphyses jusqu'aux surfaces articulaires donnant un aspect pointillé, tigré, voire une opacité nuageuse à l'épiphyse.

2) Siège

Seuls les os d'ossification enchondrale, c'est-à-dire précédés d'une maquette cartilagineuse, sont susceptibles d'être atteints. Les os qui s'ossifient à partir du mésenchyme primitif sont toujours respectés à une exception près. (SAUGIER)

Les sièges des calcifications sont très variables. Le plus fréquemment : épiphyses fémorales et humérales ; tarses et carpes ; os de l'avant-bras et de la jambe ; colonne vertébrale, sacrum et coccyx. Rarement : rachis cervical, bassin, rotule. Plus rarement, omoplate, sternum, côtes, disques inter-vertébraux, métacarpiens, métatarsiens et phalanges ; base du crâne, os hyoïde. Certains cartilages peuvent être atteints : cartilages thyroïde et cricoïde, trachée et grosses bronches ainsi que les tissus mous périarticulaires : synoviales, ligaments et tendons.

3) Dissémination.

Habituellement les calcifications sont disséminées dans tout le squelette même si les signes cliniques paraissent limités (à un seul membre par exemple) ; mais il peut y avoir une prédominance seulement dans une partie du squelette ;

dans certains cas, la dissémination peut être limitée à un seul membre ; dans d'autres, les calcifications peuvent être localisées sur un ou deux os.

B) Les dystrophies osseuses.

Les précisions apportées par les clichés, en ce qui concerne les malformations osseuses décelées à l'examen clinique, n'ont qu'un intérêt accessoire. Cependant l'examen radiologique met en évidence les dysmorphies métaphysaires, très fréquentes : élargissement en bulbe, en champignon avec spicules ou éperons latéraux ; obliquité anormale et aspect irrégulier dentelé de la ligne d'ossification.

- les malformations des corps vertébraux : inégalité de taille, difformité des contours, aplatissement des vertèbres, hémi-vertèbre, vertèbres supplémentaires, absence de corps vertébraux ;
- des malformations du crâne : verticalisation de la base du crâne, raccourcissement de la fosse postérieure avec saillie endocrânienne convexe de l'endocrâne ;
- des densités osseuses anormales qui sont relativement rares.

III - Examens de laboratoire.

Des recherches de laboratoire ont été poursuivies d'une part pour explorer le métabolisme phosphocalcique, d'autre part pour tenter de découvrir l'étiologie (exploration thyroïdienne, causes infectieuses, aberration chromosomique, déviations métaboliques).

Les résultats sont généralement normaux et n'ont rien apporté de concluant pour l'étude de la maladie.

IV - Formes cliniques.

La maladie peut revêtir trois formes selon une classification qui est, nous l'avons vu, due à JEUNE.

A) La forme majeure.

La micromélie rhizomélique, symétrique ou asymétrique y est constante, la cataracte et les signes cutanés y sont très fréquents, le patient présente souvent une débilité générale. Dans l'ensemble, le pronostic vital est grave.

B) La forme intermédiaire.

Les raccourcissements de membres sont localisés, mais les calcifications sont néanmoins dispersées dans le reste du squelette, particulièrement les épiphyses des os longs. Les signes oculaires, cutanés de la maladie peuvent être retrouvés.

Le pronostic vital est moins défavorable que dans la forme majeure.

C) La forme mineure.

Il n'y a aucun raccourcissement osseux, mais il peut y avoir une cataracte et des signes cutanés.

L'évolution est le plus souvent favorable.

V - L'évolution.

A) La mort.

Les nourrissons atteints de la maladie, nés très fréquemment prématurés ou hypotrophiques, présentent une débilité générale, marquée par des difficultés d'alimentation et une très grande sensibilité aux infections, qui rend le pronostic vital redoutable.

Dans les cas où l'évolution a été suivie, le décès intervient plus d'une fois sur deux et, à l'exception près, au cours de la première année.

Les infections (principalement pulmonaires, mais aussi urinaires, méningées, tuberculeuses, staphylococciques) sont les causes les plus fréquentes de la mort ; ensuite viennent les troubles de la nutrition (cachexie, diarrhées), les insuffisances cardiaques ou syncopes, les syndrômes hémorragiques, les anoxies néo-natales.

B) La régression des calcifications.

Elle est la règle générale. Elle débute habituellement vers 6 mois, parfois beaucoup plus tôt. Elle est d'abord assez rapide puis va en se ralentissant. La persistance de calcifications au-delà de 4 ans n'a jamais été signalée.

Dans certains cas, on a noté une extension des calcifications après la naissance, témoignant de la persistance du trouble pothogène.

Les calcifications peuvent disparaître soit par résorption lente, soit par incorporation progressive au noyau d'ossification normal.

Avec les calcifications disparaît le signe qui définit la maladie et tout diagnostic devient impossible.

C) L'évolution des dystrophies.

1) Les dystrophies osseuses.

La micromélie et l'asymétrie ont tendance à s'accentuer dans la première année de la vie pour ensuite s'atténuer progressivement (JEUNE) ; mais elles laissent finalement des séquelles qui peuvent être un nanisme, un raccourcissement de membre, une cyphoscoliose, des déformations de hanche, un genu valgum (SAUGIER).

2) Les autres dystrophies suivent l'évolution qui leur est propre. Les troubles oculaires reçoivent des traitements appropriés : de la restauration de la vision dépend l'éveil psycho-affectif normal de l'enfant. Les troubles articulaires ont tendance à régresser, il en est de même des lésions cutanées : les plus bénignes disparaissent rapidement, les autres peuvent persister ou céder la place à une incontinentia pigmenti ou à une atrophodermie folliculaire.

Devant un cliché du squelette pris dans les premiers mois de la vie, le diagnostic est d'une simplicité et d'une certitude absolue. JEUNE a pu écrire qu'il n'y avait pratiquement pas de diagnostic différentiel.

L'étiologie est inconnue.

DEUXIEME PARTIE

NOUVEAUX TRAVAUX SUR LA MALADIE.

CHAPITRE I

TRAVAUX EFFECTUES A L'HOPITAL HEROLD

(Service de M. le Professeur MANDE).

En 1967, à l'Hôpital HEROLD, dans le service du Professeur MANDE, fut admis un nouveau-né, dystrophié, dont l'examen révéla qu'il était atteint de la maladie congénitale des épiphyses ponctuées dans sa forme majeure.

L'observation clinique très complète et très précise, ainsi que l'étude anatomique très approfondie, auxquelles ce cas a donné lieu, sont à l'origine d'un travail qui apporte des vues nouvelles sur la pathogénie de la maladie et qui, de ce fait, occupe une place de choix parmi les études particulières effectuées sur le sujet au cours de ces dernières années.

Cette observation clinique et cette étude anatomique sont reproduites ci-dessous.

I - OBSERVATION CLINIQUE (J. COHEN-SOLAL).

L'enfant Marina V.R... est examinée quelques heures après la naissance par l'un de nous qui demande son hospitalisation en raison d'importantes anomalies morphologiques.

L'enfant est la première de parents d'origine espagnole, tous deux de petite taille. Le père, âgé de 30 ans, mesure 1,58m. Son développement a été normal. Ses parents ainsi que ses deux frères sont bien portants. La mère, âgée de 20 ans, mesure 1,50 m. Ses parents, ses deux frères et ses trois soeurs sont bien portants. On ne retrouve par l'interrogatoire aucune dysmorphie majeure dans la famille. Il n'existe pas de consanguinité.

La grossesse a été normale, sans aucun épisode infectieux, sans administration de médicaments.

L'accouchement s'est fait sans difficulté majeure après un travail de 4 h. L'enfant, pesant 2.060 g. a crié de suite. Il paraît certain que l'accouchement s'est produit à terme.

Pour son poids de 2,060 Kg, le bébé mesure 39 cm avec un périmètre crânien de 32,5 cm. La température est à 35°5, le cri est faible, la gesticulation pauvre.

L'examen clinique met en évidence un aspect dysmorphique et des anomalies cutanées.

1) Malgré le faible périmètre crânien, la tête paraît volumineuse par rapport au thorax, frêle en sa partie supérieure, très évasé à sa partie inférieure. L'abdomen est étalé en ventre de batracien. Les membres sont courts (mensurations des divers segments des membres : avant-bras = 7 cm, bras = 6 cm, cuisses = 7 cm, jambes = 9 cm).

Le faciès évoque celui d'une achondroplasie, le visage est aplati, le nez ensellé. Le front est bombé, il existe un certain degré d'hypertélorisme, les fentes palpébrales sont de direction antimongoloïde. Les oreilles sont bien plicaturées, avec un cartilage prétragien très dur. Les narines sont de dimensions inégales. Le bas du visage est normal, il n'y a pas de rétrognathisme. La fontanelle bregmatique est importante, le crâne s'élargit en arrière en s'arrondissant.

Il existe une importante cyphose dorsale à grand rayon d'action, à sommet dorsal bas.

L'examen des membres révèle un certain nombre d'anomalies. Les phalangettes droites et gauches des 5° doigts sont rejetées en dedans de l'axe du doigt. L'attitude des membres inférieurs est en demi-flexion avec raideur de l'articulation du genou. L'ensemble du segment inférieur du corps est de 16 cm alors que le segment supérieur mesure 23 cm (le rapport S/I est de 1,43, alors que la normale pour le nouveau-né de sexe féminin est de 1,72). Le pied droit, en varus, est plus court de 1 cm que le pied gauche.

2) L'aspect du tégument évoque une forme majeure d'ichtyose. Il s'agit, en réalité sur un fond érythro-dermique, de plages d'hyperkératose, non homogène, de coloration jaunâtre, s'étendant surtout au niveau des membres inférieurs et du thorax. L'hyperlaxité tégumentaire est considérable.

3) Il n'existe ni splénomégalie, ni hépatomégalie, ni adénomégalie. L'auscultation cardiaque et pulmonaire est normale, les fémorales sont perçues. L'examen neurologique montre la présence d'un signe de Moro mais il n'existe ni marche automatique, ni redressement de la nuque en position ventrale. Les grasping sont faibles. La gesticulation est pratiquement nulle.

4) La radiographie du squelette affirme le diagnostic de maladie des épiphyses ponctuées.

La plupart des épiphyses cartilagineuses sont chargées de petits grains calcaires, surtout les épiphyses supérieures et inférieures des fémurs, des tibias, du cubitus gauche, les os du carpe à l'état d'ébauche cartilagineuse et surtout du tarse.

Au niveau du rachis, les parties ossifiées des corps vertébraux et des arcs postérieurs sont soulignées par de multiples ponctuations calcaires qui siègent dans le cartilage de croissance. On note, en outre, une cypho-scoliose dorsale basse à convexité gauche. Il existe certainement à ce niveau une malformation vertébrale de type hémivertèbre.

Les cartilages costaux sont également ponctués de petits grains calcaires, ainsi que les cartilages laryngés et probablement le cartilage du pavillon de l'oreille droite.

5) L'examen oculaire met en évidence une cataracte bilatérale empêchant tout examen du fond de l'oeil.

6) Contrastant avec cette richesse de séméiologie clinique, les examens biologiques ne montrent, comme cela est constant au cours de cette maladie, aucune anomalie particulière. L'hémogramme, l'ionogramme sont normaux. La calcémie est à 92 mg/l, la calciurie est à 3,5 mg/Kg le premier jour ; 2,5 mg/Kg le deuxième jour ; 3 mg/Kg le troisième jour. La bilirubinémie, correspondant à un ictère physiologique, est à 103 m le cinquième jour, puis diminue rapidement. La chromatographie des acides aminés plasmatiques et urinaires est normale (Laboratoire de la Chaire de Génétique : Pr. M. LAMY). L'étude des mucopolysaccharides urinaires n'a pu être pratiquée. Le caryotype ne montre aucune anomalie décelable (Laboratoire du Pr. LEJEUNE).

Le B.W. est négatif.

Le sérodiagnostic de la toxoplasmose montre un taux à 1/200°.

L'électrocardiogramme est normal.

La seule anomalie décelée, l'est par la sérologie de la rubéole qui montre une inhibition de l'hémagglutination au taux de 1/640°. Malheureusement, les tentatives d'isolement du virus ont été négatives et ni un deuxième prélèvement, ni l'examen sérologique de la mère n'ont pu être pratiqués. Nous reviendrons sur cette constatation.

Nous nous sommes donc trouvés en présence d'une forme majeure de la maladie des épiphyses ponctuées.

L'évolution a été fatale en un mois avec une broncho-pneumopathie terminale à muguet.

Durant ce mois, il n'y eut aucun éveil psychomoteur, l'enfant est resté hypothermique, stationnant au poids de 2 kg.

Mais il y a eu une remarquable amélioration de l'état cutané par atténuation et même disparition presque totale des plaques d'hyperkérotose.

II - ETUDE ANATOMIQUE. (Melle S. SARRUT)

La vérification et l'examen macroscopique ont montré une discrète hémorragie méningée, de petits foyers d'oedème pulmonaire, la disparition des lésions cutanées.

L'oeil n'a pu être prélevé, et les prélèvements de cartilage ont été limités au larynx, au gril costal, à une rotule, à l'exclusion de tout cartilage épiphysaire ou vertébral. Leur coupe montre, en profondeur, des calcifications petites, en grains irréguliers, en oursins, isolées ou le plus souvent multiples et alors soulignées le long de l'axe ; leur densité est irrégulière ; ainsi, au niveau du gril costal, une côte en est pratiquement dépourvue sur 3 cm, alors que sur la côte voisine, les calcifications se touchent et paraissent confluer.

L'examen histologique ne montre de lésions qu'au niveau des poumons ; à côté des foyers d'oedème observés macroscopiquement, on observe une broncho-alvéolite à muguet, d'intensité modérée ; les cartilages bronchiques et trachéaux sont normaux.

Les cartilages.

Les trois localisations étudiées diffèrent par l'étendue ou l'intensité des lésions ; celles de la rotule sont les plus minimes, celles des côtes les plus importantes, mais ces lésions sont identiques quant à leur nature, et nous les étudierons dans leur ensemble.

L'examen microscopique ne montre plus les calcifications elles-mêmes, puisqu'il a fallu décalcifier les prélèvements pour assurer leur support ; ce sont des îlots, des nodules de tissu cartilagineux, très nettement délimités du cartilage voisin, délimitation qui se manifeste de plusieurs façons et justifie l'image d'une "découpe" à l'emporte-pièce.

1) Ces îlots de cartilage sont formés, tout comme le cartilage normal, de cellules et d'une substance fondamentale : les cellules (chondrocytes) sont le plus souvent de même taille, quelquefois plus petites que celles du cartilage normal, leur taille étant soit homogène pour un même îlot, soit variable d'une zone à l'autre dans un même îlot, leur densité est irrégulière, avec des zones riches et des zones pauvres en cellules.

La substance fondamentale, homogène sur les colorations de routine, est un peu plus foncée que celle du cartilage normal, comme si elle était plus dense, d'autant plus foncée que le nodule et que les chondrocytes sont plus petits, comme si cet ensemble de détail correspondait à une rétraction globale. Les colorations histochimiques, par contre, montrent des différences bien plus importantes avec la substance fondamentale du cartilage normal environnant ; plus grande charge de ces îlots en mucopolysaccharides neutres P.A.S. positif) plus grande pauvreté par contre en mucopolysaccharides acides (alcyanophile et fuchsinophile) (fig. II et III)

Assez souvent, la structure de l'îlot est homogène ; parfois elle ne l'est pas et il y a progression croissante du centre vers les bords, progression tendant toujours à produire en bordure de l'îlot le maximum de contraste avec le cartilage d'environnement ; ainsi le centre peut être normal ou à peine différent de celui-ci alors que les bords sont très modifiés. Cette progression est le plus souvent régulière, mais quelquefois irrégulière, comme si l'évolution de ces modifications s'était faite par à-coups, d'où un aspect en strates très remarquable (fig. IV). Plus rarement, cette progression n'est pas concentrique, mais en arc (fig. III) avec secteur très différencié et secteur presque normal contigu.

2) La délimitation de ces îlots est remarquable (fig. I à IV), nette, tranchée, ayant la visibilité d'une membrane sans que l'on puisse en mettre une en évidence, linéaire et régulière sans le moindre épaississement, mais susceptible de se fondre jusqu'à disparition complète, susceptible de "traverser" un chondrocyte. Elle est soulignée par les variations très brusques de part et d'autre des deux cartilages en présence ; densité cellulaire, charge en mucopolysaccharides, orientation ou structuration des cellules ou de la substance fondamentale ; tout cela s'oppose et ce sont ces modifications brutales qui suggèrent la comparaison avec une découpe à l'emporte-pièce, avec remise en place mal ajustée.

3) Le cartilage environnant est le plus souvent normal ; toutefois, on peut y noter quelques modifications, des plages d'oedème peuvent se voir (fig. I), mais surtout, on peut y voir une ébauche d'orientation tissulaire touchant la substance fondamentale plus que les cellules, se traduisant par un aspect rayonné, avec, ici encore, le plus souvent un arrêt brusque au liseré limitatif des îlots (fig. III), se continuant plus rarement à l'intérieur de celui-ci ; cette orientation ne touche guère les chondrocytes, et en tout cas ne les modifie pas dans leur morphologie ; il ne s'agit en aucun cas d'un cartilage serré de pré-ossification.

4) Il faut noter encore que ces nodules ne sont en contact avec le cartilage normal que sur 3/4 de leur circonférence, le dernièr quart se trouve au voisinage d'un axe conjonctivo-vasculaire (fig. I) toujours séparé de lui par une fente très nette donnant parfois l'impression d'une bordure vraie endothéliforme. Ces plages conjonctivo-vasculaires sont plus volumineuses que les axes conjonctivo-vasculaires du cartilage normal ; le tissu conjonctif y est abondant, très lâche, aréolaire pauvre en éléments vasculaires ; on y voit quelquefois des cellules, mal identifiables car altérées par la décalcification. Ces plages peuvent être oedématiées ou nécrotiques ; sur une préparation existait une fois à leur contact une cavité pseudokystique, qui semblait avoir la même origine que ces fentes qui séparent îlots cartilagineux anormaux et plages conjonctivo-vasculaires ; ces dernières enfin peuvent se trouver comme les îlots, au centre du cartilage, mais plus souvent elles se trouvent entre l'îlot et la surface du cartilage, et même reliées à celle-ci par un tractus fibreux.

5) Signalons enfin, quelques plages de nécrose, quelques plages d'oedème, avec ballonnement cellulaire et appauvrissement en substances colorables, éléments très accessoires dans notre observation.

On n'a jamais observé de dépôts mucoïdes ou fibrinoïdes, ni de réaction granulomateuse, ni de cellules géantes.

L'ossification chondro-costale est normale.

Fig.I

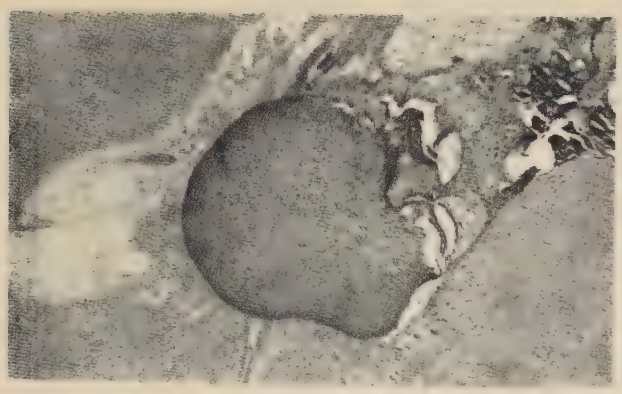



Fig.II

Fig.III





Fig.IV

Fig.I Vue d'ensemble : nodule, sa limitation, juxtaposition d'une plage conjonctivo-vasculaire partiellement nécrosée, une plage d'oedème dans le cartilage normal environnant. (Hématéine-éosine X 100).

Fig.II Coloration par le bleu alcyan des mucopolysaccharides acides : le cartilage normal a ici une charge relativement faible liée aux chondrocytes (elle est très variable d'une zone à l'autre sur les différentes coupes). Mais cette charge est toujours moindre dans l'ilôt : ici elle est nulle sur les bords, et n'apparaît qu'au centre, également localisée aux chondrocytes (X 320).

Fig.III Coloration par la fuchsine paraldéhyde des mucopolysaccharides acides (autre préparation) : la charge est ici plus importante ; on retrouve les principales caractéristiques de l'observation ; netteté de la limitation, mais atténuation progressive et presque normalisation à une extrémité, orientation rayonnée et du cartilage normal et de l'ilôt, plus grande pauvreté de l'ilôt en MPS acides (X 320).

Fig.IV Aspect en strades de la bordure de quelques ilôts.
(Trichrome de Masson X 80).

CHAPITRE II

CONFRONTATION DE 41 NOUVEAUX CAS

En recherchant les cas publiés dans la période comprise entre fin 1963 (dernières observations de la littérature citées par SAUGIER) et novembre 1968 (parution dans les annales de Pédiatrie des travaux effectués dans le service du Professeur MANDE), nous avons relevé 31 références groupant au total 42 observations.

Ces observations sont d'origines très diverses. Elles proviennent des pays suivants :

France (8) - Italie (8) - Finlande (6) - Allemagne (5) - Etats-Unis (3) - Australie (3) - Tchécoslovaquie (2) - Suisse (1) - Angleterre (1) - Canada (1) - Indes (1) - Belgique (1) - Israël (1) - Argentine (1).

Certaines de ces observations sont succintes et très imprécises (ASANTI I., ROVEI, BAFFI, DAMEL, ROBERTSON -2 et 3); mais comme elles signalent indiscutablement des cas de la maladie et que, plusieurs d'entre elles, apportent des notations intéressantes, nous les avons maintenues dans la confrontation.

Une seule des références n'a pu être utilisée pour des raisons techniques (GRUENEBAUM).

Nous n'avons pas retenu les cas cités par REFETOFF qui, en l'absence de clichés radiographiques de la première enfance, sont fondés sur un diagnostic rétrospectif dont on connaît l'incertitude.

Pour faciliter les comparaisons et les études ultérieures, le tableau analytique se présente dans une disposition sensiblement identique à celle adoptée par SAUGIER.

Plusieurs colonnes ont cependant été ajoutées pour mettre en évidence :

- la date réelle de l'observation qui présente un intérêt statistique,
- la taille des nouveaux-nés qui a une valeur indicatrice pour la prématurité,
- les incidents en cours de grossesse, intéressant pour l'étiologie,
- les troubles des phanères,
- les signes viscéraux.

Les colonnes relatives à l'évolution ont été conçues de manière à distinguer les cas qui ont été suivis plus ou moins d'un an, pour des raisons exposées au chapitre VII de la troisième partie.

Pour la clarté générale du tableau, nous avons limité au maximum les renseignements écrits.

LEGENDE

+ oui	- non	o non précisé
j. = jour	s. = semaine	m. = mois
F = féminin		M = masculin

Signes cliniques

AS : asymétrique	Cy : Cyphose	N : malformation du nez
C : cataracte	CS : Cypho-Scoliose	NS : nez ensellé
	S : Scoliose	

Signes radiologiques

Ø : siège des calcifications non précisées	xx : plus étendues	R : Calcifications dans les cartilages des voies respiratoires
x : calcifications limitées	xxx : particulièrement étendues.	

	AUTEURS et Date de publicat.	Date de l'obs.	Sexe	Age de la découverte	Prématurés		Incidents lors de la grossesse	Histoire familiale	Micromélie Rhizomélique	Raccourciss. Isolés	Signes articulaires	Signes oculaires	Signes cutanés	Signes des Phanères	Dysmorphie du visage
					Prémat. PN < 2500 g	Taille <50cm									
1	ASANTI 1963 - 1	1950	F	1m	-	0	0	-	-	+	0	-	0	0	0
2	" 1963 - 2	1955	F	9 m	-	0	-	-	-	+	-	-	-	-	+N
3	" 1963 - 3	1955	F	1 m	-	0	+	-	-	+	0	0	0	0	+N
4	" 1963 - 4	1961	M	2 j	-	+	-	-	0	0	0	+	0	0	+N
5	" 1963 - 5	1962	F	6 m	+	+	+	-	0	0	0	+C	0	0	0
6	" 1963 - 6	1962	F	5 m	+	+	-	+	+	-	0	+C	+	0	+NS
7	KRC 1964	1960	F	1 s	+	+	0	-	+AS	-	+	0	+	0	+NS
8	TEMSTET 1964	1963	F	1 m	-	-	-	-	-	-	-	-	-	-	-
9	MAYER 1964 - 1	1959	F	1 j	-	0	+	+	+	-	+	-	+	0	+
10	" 1964 - 2	0	F	1 an	-	0	+	+	+AS	-	+	+C	+	+	+NS
11	PALITZSCH 1964	1962	F	4 m	-	-	-	+	+AS	-	+	0	0	0	+NS
12	SHARMA 1964	1959	M	14 m	+	+	0	-	+	-	+	+C	0	0	0
13	GIBSON 1965	1954	M	9 m	-	0	-	-	-	-	+	-	-	-	-
14	CIETERS 1965	1965	M	2 j	+	+	+	+	+	-	+	+C	+	+	+NS
15	LAZZARI 1965 - 1	0	M	8 j	-	0	-	-	-	-	+	+C	-	0	+
16	" 1965 - 2	0	F	8 j	-	0	-	-	+	-	+	+C	-	0	-
17	CHRISTIAENS 1965-1	0	M	8 m	-	0	+	-	-	-	-	-	-	-	+NS
18	" 1965 - 2	0	M	2 j	-	+	-	-	+	-	-	+C	+	0	+NS
19	MELNICK 1965	1963	M	0	0	0	0	+	-	+	0	+	0	0	+NS
20	ROVEI 1965	0	M	1 j	+	0	0	-	0	0	0	0	0	0	+NS
21	HORANSKY 1965	0	F	2 m	-	+	0	0	+AS	-	0	-	+	0	0
22	KAUFMANN 1965	1963	M	qq j.	+	+	0	-	+AS ?	-	+	+	-	0	+NS
23	SACREZ 1965	1964	M	qqj.	+	+	+	-	+AS	-	+	+C	-	+	+NS
24	BAFFI 1965	1964	F	2 s	-	0	-	-	0	0	0	-	0	0	-
25	GEERING 1965	1954	F	1 j	+	+	+	+	+	-	0	0	-	0	+NS
26	GRAU 1965	1964	M	1 j	+	+	-	+	+	-	-	+C	-	+	+NS
27	GOUZOT 1965 - 1	1964	M	1 j	+	0	-	-	-	-	0	-	-	-	-
28	" 1965 - 2	1964	F	4 j	+	+	-	-	+AS	-	+	-	+	+	+N
29	DAMEL 1966	0	M	4 m	-	0	0	+	0	0	0	+C	0	0	0
30	GAMBA 1966	0	M	1 j	+	+	+	-	-	-	+	-	+	0	-
31	ARCANGELI 1966	1966	M	qq j.	+	+	+	+	+?	-	0	-	-	0	+NS
32	GUNSCHERA 1966	1965	F	4 s	-	+	-	-	+AS	-	+	+C	+	0	+N
33	BIGNARDI 1966	0	M	0	0	0	0	0	-	-	+	-	+	0	0
34	BODIAN 1966	0	F	1 j	-	+	-	-	+AS	-	+	+	+	+	+N
35	ROBERTSON 1967 - 1	0	F	3 s	+	0	-	0	+	-	+	+C	0	0	0
36	" 1967 - 2	1954	M	6 m	0	0	-	0	0	0	0	0	0	0	0
37	" 1967 - 3	1952	F	2 s	0	0	-	0	0	0	0	0	0	0	0
38	MAC KEITH 1967	1965	F	10 m	-	0	-	-	-	+	0	0	+	+	+N
39	LISCHI 1967	1959	F	41 j	-	+	0	+	+AS	-	-	0	-	+	+NS
40	COMMINGS 1968	1953	F	5 j	0	0	0	-	-	+	0	+C	+	[illegible]	+N
41	COHEN-SOLAL 1968	1967	F	1 j	+	+	-	+	+	-	+	+C	+	0	+NS

des extrém.	Anomalie de la col. vertéb.	Signes viscéraux	Signes radiologiques	EVOLUTION					Etude anatomique	Notes
				AVANT 1 AN			APRES 1 AN			
				Age de perte de vue	Age de décès	Cause du décès	Age limite d'obs.	Séquelles après 4 ans		
0	0	0	⊗				7 ans	Scoliose, membr. raccourci.		
.	-	-	X	0						
+	+	0	XX	0						
+	0	0	XX	5 m						
+	0	+	X	0						
0	0	-	XXX	0						
+	0	-	XXX				2 ans			
+	-	-	X	10 m.						
.	+S	-	XX				4 ans 1/2	Lordose, membr. racc. lux. Hanche, anom. cut, plage Alopécie		
+	+S	-	XX				1 an			
.	+CS	-	XXX				18 m 1/2			
0	0	0	X				2 ans 1/2 (1)			(1) Décès bronchopneum.
.	-	+ (1)	XXXR				8 ans	Subl. hanche, pied bot, phalanges raccourcies		(1) -Syndrome assoc.
.	+Cy	+	XX		6 m	Bronchopneumie				
.	-	+	X		7 j	Asphyxie				
0	0	-	XXX		5 j	Gastroentérite				
	-	-	X				30 m			
	-	-	XXXR		6 s	Difficulté aliment.			+	
	+S	-	XXX				13 m			
	0	0	XX		2 j	Occlusion instes.			+	
	+S	0	XX				1 an			
	+	-	XXX	9 m						
	+	+	XXXR		6 s	Bronchopneumonie				
	0	-	X		3 m	Affect. respirat.				
	0	+	XXX (1)		mort né				+	(1) Calcif. de l'hypophyse
	0	+	XX	6 m						
	-	+	XX	5 m						
	0	-	XXX	0						
	0	0	⊗		11 m	Pneumopathie				
	-	-	XX		9 j	Bronchopneumonie				
	+	-	XX	3 m						
	+	-	X	6 m						
	0	-	X	6 m						
	0	0	XX	6 m						
	0	0	XX		2 m	Pneumonie				
	0	0	XR				13 ans	pratiquement normal		
	0	+	⊗				14 ans 1/2	non précisées		
	+S	0	X				18 m	CS: lux. hanche, anomalie des phanères et dentaires.		
	+CS	-	XXX				6 ans			
	0	0	XX				15 ans	Gibbosité, memb. raccourc. anomalie cut., oculaires dentaires et des phanères.		
	+CS	-	XX R		1 m	Bronchopneumonie			+	

TROISIEME PARTIE

APPORTS DES NOUVEAUX TRAVAUX.

CHAPITRE I

GENERALITES.

I - Considérations statistiques générales.

A) Le sexe.

Les premières statistiques faisaient apparaître une nette prédominance de la maladie chez les filles. SAUGIER a bien montré qu'il n'en est rien. Les 41 nouvelles observations donnent 23 filles et 18 garçons. Ces chiffres combinés avec ceux de SAUGIER donnent sur 183 cas : 84 filles, 82 garçons et 17 cas où manque la précision du sexe.

B) Les races.

On sait que toutes les races peuvent être touchées mais rien de nouveau n'est apporté à cet égard.

C) Les prématurés ou poids de naissance inférieur à 2500 gr . : 16 sont dans ce cas, 20 ne le sont pas, pour 5 il n'y a pas de précision, le pourcentage des prématurés est de 44 % des cas où cette notion est précisée (SAUGIER 46 %).

Il convient de remarquer en outre que cinq nouveaux-nés dont le poids de naissance est supérieur à 2500 gr . ont néanmoins une taille de naissance nettement inférieure à la normale :
CHRISTIANS-2, BODIAN, 42 cm ; HORANSKY 46 cm ; ASANTI-4, 47 cm ; LISCHI, 47 cm à 41 jours.

II - Age et circonstances de la découverte.

A) Age de la découverte.

Dans les 39 cas sur 41 où il est précisé, l'âge de la découverte se répartit de la façon suivante :

- avant 1 mois	22.	soit	56 %
- entre 1 mois et 1 an	15		38 %
- après 1 an	2		6 %

Ces pourcentages correspondent à ceux déjà donnés par SAUGIER. Nous n'avons pas rencontré de cas découverts in utero comme il en a déjà été signalé. L'âge de découverte le plus élevé est 14 mois ; mais surtout précisons que sur les 22 cas découverts avant 1 mois, 16 l'ont été sûrement dans les 8 premiers jours.

Ces résultats n'ont rien de surprenant.

Le diagnostic de la maladie, on le sait, doit s'effectuer sur un cliché radiologique qui, étant donné les nombreuses malformations associées, a beaucoup plus de chance d'être réalisé dans les premiers jours de la vie et qui, de toute manière après 4 ans, âge où les calcifications disparaissent, n'apportera plus rien.

B) Circonstances de la découverte.

1) Lorsque la découverte est effectuée dans les premiers jours de la vie, c'est généralement parce que l'intervention d'un spécialiste a été motivée, soit par une malformation visible : micromélie, malformation d'extrémités, signes cutanés, soit par la prématurité, soit encore par la présence de raisons diverses : troubles gastroentériques (BAFFI), troubles respiratoires (ROVEI), hernie inguinale étranglée (CIETERS) syphilis congénitale (SACREZ).

2) Lorsque la découverte est effectuée plus tardivement, elle a généralement un caractère inattendu.

- soit qu'à la naissance, malgré les malformations évidentes une radio n'ait pas été effectuée, par exemple : le 5ème cas rapporté par ASANTI, chez un enfant hospitalisé à la naissance pour deux pieds bots, la maladie est découverte à 6 mois, lors d'un examen de contrôle où fut effectuée une radiographie ; ou encore le cas décrit par MAC KEITH, un enfant, au faciès mongoloïde, examiné dès sa naissance fait à dix mois une infection urinaire nécessitant une radio qui met en évidence les calcifications.

- soit qu'aucun signe n'ait pu faire penser à la maladie, tel le premier cas décrit par CHRISTIAENS dans lequel la maladie est retrouvée tardivement chez un enfant hospitalisé à 8 mois pour une pneumopathie ., et surtout le premier cas décrit par GOUZOT où la maladie est décelée sur le cliché d'une étude urographique chez un enfant, sans aucun signe clinique, mais hospitalisé pour un abdomen extrêmement volumineux.

C) Fréquence de la maladie.

Une évaluation donnée il y a environ 25 ans, de 1 cas pour 500.000 naissances est toujours cité ; l'augmentation du nombre des cas publiés dans les vingt dernières années, soulignée dans la partie historique, conduit à la reconsidérer.

Comme les observations ne sont pas toujours datées et sont quelquefois publiées après un délai de plusieurs années, il n'est possible de calculer que des fréquences de cas publiés.

Dans le groupe de pays : France, Italie, Suisse, où la maladie semble avoir été étudiée d'une manière attentive de 1964 à 1968, 23 cas ont été publiés pour environ 9.500.000 naissances : soit 1 cas pour 400.000 naissances environ.

Dans les pays scandinaves : Danemark, Suède, Norvège et Finlande, où la maladie est bien suivie depuis la fin de la guerre, de 1944 à 1963, 20 cas ont été publiés (ASANTI) pour en gros 7 millions de naissances, soit environ 1 cas pour 350.000 naissances.

Mais en raison des cas, principalement de forme mineure qui passent inaperçus, la fréquence doit être encore plus élevée (GUNSCHERA). Certains auteurs avancent même une évaluation de 1 cas pour 100.000 naissances (ROVEI).

La maladie congénitale des épiphyses ponctuées est donc certainement beaucoup plus fréquente qu'on ne le pensait auparavant, mais elle demeure tout de même une maladie rare. A titre de comparaison la fréquence des chondrodystrophies foetales est estimée à un cas pour 10.000 naissances.

CHAPITRE II - CLINIQUE

LES MALFORMATIONS OSSEUSES

Sur les 41 cas étudiés :

- le raccourcissement des membres est cité	27 fois
- les anomalies des extrémités	21 fois
- la luxation congénitale de la hanche	5 fois
- les anomalies du massif facial	26 fois
- les anomalies du crâne	9 fois
- la brièveté du cou	7 fois
- les déformations de la colonne	9 fois

Le raccourcissement des membres est cité le plus fréquemment, ensuite viennent les anomalies du massif facial puis celles des extrémités; il en est de même pour les 142 cas étudiés par SAUGIER.

I - Les malformations des membres.

A) Le raccourcissement des membres.

Le raccourcissement des membres a été observé dans 27 cas, son absence[1/4] a été constatée dans 7 cas, il n'est pas mentionné dans 7 cas. Ces chiffres ne modifient pas les proportions déterminées par SAUGIER. Sur l'ensemble des cas connus, l'absence de raccourcissement reste notée plus d'une fois sur cinq.

Les 27 cas observés se décomposent ainsi :

- micromélie rhizomélique symétrique	:	10
- micromélie rhizomélique asymétrique	:	9
- raccourcissement isolé	:	6
- cas particulier ou mal précisé	:	2

Les observations n'apportent rien de bien nouveau dans ce domaine depuis longtemps bien étudié.[1/4]

SACREZ signale un cas de micromélie rhizomélique symétrique aux membres supérieurs et asymétrique aux membres inférieurs où les fémurs font une "crosse à convexité antéro-externe plus marquée à gauche".

MAYER - 2, dans un cas de "micro et péromélie fortement accentués à gauche" indique que la forme du bras et de la main fait penser à une phocomélie.

Mais, surtout KAUFMANN décrit un cas inhabituel. A la naissance, les membres du petit malade sont d'une brièveté surprenante, leurs parties proximales et distales sont raccourcies approximativement de la même manière, sans dissymétrie frappante.

L'évolution à 9 mois montre des disproportions et des dissymétries considérables.

Bras.

en % de la longueur du bras.

	normal	enfant	
		droit	gauche
bras	40,5	36,7	39,4
avant-bras	31,8	31,1	36,3
main	28	32,2	24,3

Le bras droit et la main gauche sont trop courts, la main droite et l'avant-bras gauche sont trop longs.

Jambe.

en % de la longueur de la jambe

	normal	enfant	
		droite	gauche
cuisse	50	44,7	41
jambe	40	44,7	46,4
pied	10	10,6	12,6

Les cuisses sont trop courtes et les jambes trop longues ; de plus, à gauche la cuisse est trop courte par rapport à la jambe indiquant une micromélie rhizomélique isolée.

B) Les anomalies des extrémités.

Présentes dans 21 cas, absentes dans cinq cas, non mentionnées dans 15 cas, elles sont toujours d'une grande diversité et se rencontrent soit aux mains, soit aux pieds, soit à la fois aux mains et aux pieds.

- aux mains seules : mains en trident (GRAU, PALITZSCH) ; hexadactylie (KRC GUNSCHERA) ; phalanges terminales des 2ème et 4ème doigts, courtes des deux côtés (GIBSON) ; raccourcissement et malformation du médius à droite (TEMSTET) ; doigts lourds (ASANTI 3).

- aux pieds seuls : un ou deux pieds bots (LAZZARI-1, ASANTI-5, MAC KEITH) ; varus et gros orteil court à droite (CIETERS) ; varus équin à droite (BAFFI) ; talgo valgus plus marqué à droite (LISCHI, BIGNARDI).

- aux mains et aux pieds simultanément : inégale longueur des doigts et pied bot à gauche (GOUZOT-2) ; phalangettes des 5ème doigts droit et gauche rejetées en devant et pied droit en varus (COHEN-SOLAL) ; main en abduction, index courts, syndactylie partielle des 2ème et 5ème doigts, ainsi que pied en varus (KAUFMANN) ; doigts courts et valgus (GEERING) ; doigts superposés, orteils superposés et orteils en rotation externe (MAYER-2) ; raccourcissement des 1er et 4ème métacarpes, des phalanges de l'index et des 2ème phalanges du 3ème doigt ainsi que des 1er métatarses (MELNICK) ; doigts et orteils courts (ASANTI-4).

C) Luxation congénitale de la hanche.

Elle est observée dans cinq cas : BAFFI et MAYER 2ème observation, ont trouvé une luxation de la hanche gauche ; LAZZARI dans sa 1ère observation, une luxation de hanche droite et des signes de préluxation à gauche ; GIBSON cite un coxa valga avec subluxation des deux hanches et LISCHI une préluxation de la hanche gauche.

II - ANOMALIES DE LA TETE.

A) Les anomalies du massif facial.

Elles sont observées dans 26 cas, absentes dans 6, non mentionnées dans 9.

On retrouve les signes déjà souvent cités :

- les anomalies du nez. Elles sont les plus fréquentes, 24 cas, dont 16 fois l'ensellure nasale, mais également la racine du nez aplatie (GOUZOT-2, Mac KEITH, GUNSCHERA) et l'arête du nez déprimée ou aplatie (ASANTI-2, 3 et 4, COMMINGS, BODIAN). Outre l'ensellure du nez, MELNICK note l'absence d'os nasal.
- l'hypertélorisme (ARCANGELI, CHRISTIAENS-1) ; l'épicanthus (Mac KEITH).
- l'obliquité des fentes palpébrales de direction antimongoloïde (COHEN-SOLAL), mongoloïde (Mac KEITH).
- les oreilles implantées bas (GRAU), mal ourlées (SACREZ).
- le palais haut (GUNSCHERA, KAUFMANN, ASANTI-6).
- l'hypoplasie du maxillaire inférieur (CHRISTIAENS-2, CIETERS).

Mais on doit également citer :

- l'hypertrophie de l'hémiface droite (CHRISTIAENS-1).
- l'hypoplasie du côté droit de la tête (MAYER-1).
- l'asymétrie du visage (GUNSCHERA, LAZZARI-1, MAYER-2).

Mac KEITH décrit dans son observation, un faciès de type mongoloïde : "occiput aplati, index céphalique 0,92..., face aplatie avec traits grossiers, fentes palpébrales obliques et étroites avec épicanthus et paupières tombantes, nez court avec racine aplatie, très petite bouche, petites oreilles, avec hélix supérieur épais et enroulé horizontalement". Certains auteurs ont voulu considérer ce faciès comme caractéristique de la maladie, JEUNE pense que c'est inexact.

Les petits malades peuvent présenter des faciès qui évoquent celui de l'achondroplasie comme dans le cas rapporté par COHEN-SOLAL (voir plus haut chapitre II) ou encore des faciès présentant une asymétrie, sur lesquels on n'a peut-être pas suffisamment insisté.

B) Les anomalies du crâne.

- la macrocéphalie, donnée comme rare par SAUGIER, est cependant citée 4 fois, par LISCHI et par ASANTI-4 avec dans chaque cas un périmètre crânien de 38,5 cm ; par GAMBA et par CIETERS qui précise qu'elle est accompagnée d'une légère oxycéphalie.

- la microcéphalie est citée 3 fois : ASANTI-5 ainsi que GRAU avec un périmètre crânien de 29 cm et SHARMA, sans mensuration.

- l'hydrocéphalie (GEERING).

- la plagiocéphalie (PALITZSCH).

- la turricéphalie, mais seulement à un certain degré (GRAU).

-les fontanelles larges (GRAU, COHEN-SOLAL, GOUZOT-2, GAMBA, LAZZARI-1 et 2)

III - Anomalies de la colonne vertébrale.

A) Au niveau du cou.

La brièveté du cou est notée par SACREZ ; LISCHI ; ASANTI-3 ; GUNSCHERA ; KAUFMANN ; MAYER-1 ; ARCANGELI.

B) Les déformations de la colonne vertébrale.

Elles sont observées dans 9 cas, absentes dans 13 cas, non signalées dans 19 cas.

- la cyphoscoliose d'emblée que SAUGIER s'étonne de ne rencontrer que dans 17 cas sur 142, n'est signalée que 3 fois : par LISCHI, par COHEN-SOLAL et par PALITZSCH,encore dans ce dernier cas, l'observation n'a-t-elle été effectuée qu'à l'âge de 4 mois.

- la cyphose d'emblée est signalée dans le cas de CIETERS.

- la scoliose est signalée cinq fois, elle est reconnue par MELNICK et MAYER-1 dans la période néo-natale, mais très légère ; par HORANSKY à l'âge de deux mois, avec un maximum à droite, à la hauteur de la première vertèbre thoracique et à gauche, à la hauteur de la première vertèbre lombaire ; dans les deux autres cas (MAC KEITH et MAYER-2) elle a été reconnue respectivement à 10 mois et un an.

CHAPITRE III - CLINIQUE

LES AUTRES SIGNES

I - LES TROUBLES ARTICULAIRES.

Sur 41 cas, les troubles articulaires sont signalés 18 fois, leur absence est notée 6 fois, ils ne sont pas mentionnés 17 fois.

Les auteurs qui signalent des troubles articulaires ne leur ont pas consacré d'étude particulière et n'apportent rien de nouveau qui permette d'améliorer la connaissance de leur mécanisme.

A) Les attitudes anormales.

- Les attitudes en flexion sont les plus fréquentes, l'importance de la flexion et la localisation sont variées : flexion modérée du coude gauche (MAYER-2) ; légère flexion des coudes, genoux, hanches (SHARMA) ; flexion des genoux (COHEN-SOLAL, BIGNARDI, GIBSON) ; flexion des coudes (KRC) à la fois des genoux et des coudes (BODIAN, ROBERTSON-1).

- Des attitudes en rotation sont également citées (SAUGIER n'en mentionne pas) ; hanche en rotation externe permanente (GUNSCHERA) pied en rotation externe de 180° (MAYER-1).

B) Limitation des mouvements.

Elle donne également lieu à des constatations variées. Deux observations sont particulièrement précises :

- au membre inférieur gauche, légère limitation de l'extension de la jambe sur la cuisse ; aux membres supérieurs, l'extension des avants-bras est limitée à environ 25°, l'extension complète de la deuxième phalange sur la première est impossible sauf aux pouces (SACREZ).

- limitation de l'extension et de la supination de l'avant-bras, de l'extension des petits doigts, particulièrement de la deuxième phalange, plus nette à droite qu'à gauche. La mobilisation passive de la hanche n'est possible à droite que jusqu'à 15, 20°, mais à gauche, jusqu'à 45°. Le genou droit est complètement bloqué, le genou gauche atteint un angle d'extension de 145°, l'extension des pieds est difficile. Globalement le malade est nettement atteint d'arthrogrypose, le côté droit est plus atteint que le gauche, les mouvements de la colonne vertébrale et des épaules sont normaux (CIETERS).

L'asymétrie dans la gêne articulaire signalée dans ces deux observations, particulièrement la seconde est digne d'être notée.

GOUZOT dans sa deuxième observation signale des limitations à la flexion. LAZZARI indique que l'hypomobilité de genou dans son premier cas, des épaules, coudes et hanches dans son 2ème cas, est accompagnée de douleurs.

KAUFMANN signale une gêne à la flexion de l'avant-bras sur le bras dont le mécanisme s'explique par la présence au creux du coude d'un pli de peau qui empêche la flexion complète.

II - LES DYSTROPHIES OCULAIRES.

Elles ont été observées dans 19 cas, leur absence a été constatée dans 13 cas, elles ne sont pas mentionnées dans 9 cas. L'examen oculaire a été effectué dans plus des trois quarts des cas, il est donc plus souvent pratiqué que dans le passé (deux tiers seulement des cas rassemblés par SAUGIER). Cette amélioration est de nature à satisfaire les ophtalmologistes qui souhaitent instamment l'examen oculaire systématique des nouveaux-nés.

A) Les cataractes.

Elles ont été observées dans 15 cas.

1° - les divers cas.

- Cataractes bilatérales totales, 9 cas. En raison de la rapidité avec laquelle cette affection peut évoluer dans la période post-natale, 6 cas seulement sont des cataractes bilatérales totales congénitales certaines (COHEN-SOLAL, CHRISTIAENS-2, CIETERS, LAZZARI-1 et 2, ROBERTSON-1). Les trois autres cas signalés ont été observés à 4 mois (DAMEL), 6 mois (ASANTI-6), 14 mois (SHARMA).

- autres cas :

COMINGS cite une cataracte congénitale observée à 5 jours, mais ne donne aucune précision.

SACREZ ainsi que GRAU citent des cataractes non décelées à l'ophtalmoscope et découvertes seulement à l'examen biomicroscopique respectivement au 22ème et au 35ème jour.

GUNSCHERA observe sur un patient dans sa 4ème semaine, une cataracte asymétrique, plus avancée à gauche, au stade du commencement en forme de strie radiaire à droite.

MAYER (2ème observation) décrit chez un enfant d'un an, une cataracte asymétrique totale à gauche, partielle à droite.

ASANTI (5ème observation) signale un début de cataracte des deux yeux chez un enfant de 6 mois.

2° - les études particulières.

Trois des cas précités ont fait l'objet d'études plus approfondies, dont il paraît intéressant de donner les éléments essentiels.

- DAMEL précise que l'examen biomicroscopique révèle outre la cataracte bilatérale totale, un léger oedème de la cornée plus marqué à droite qu'à gauche. La tonométrie réalisée avec le tonomètre de GOLDMANN donne : oeil droit 26, oeil gauche 28 ; le diamètre cornéen : oeil droit 11 mm, oeil gauche 12,5 mm des deux côtés, on note une insertion haute de l'iris.

L'examen des fonds d'yeux après l'intervention sur la cataracte révèle une atrophie bilatérale des papilles.

- MAYER donne une longue description des yeux de son patient à 16 mois :

Oeil droit : la cornée est claire, lisse et brillante, diamètre 11,5 mm, la chambre antérieure paraît claire et d'une profondeur normale, l'iris est normal, la pupille réagit normalement.

Le cristallin est à sa place normale, il présente de 9 H jusqu'après 2 H "des opacités grises à la façon des "petits tamis" de la cataracte zonularis avec des zones de condensation particulière de 10 H à 11H 1/2 et de 1 H à 2 H". Les opacités sont prédominantes dans la région du noyau embryonnaire, moins fortement marquées en allant dans les couches subcapsulaires. Au-dessus des opacités, la capsule du cristallin présente une strie radiale et également une coloration grise. Le corps vitreux est normal, le fond d'oeil est normal.

Oeil gauche : la cornée est claire, lisse et miroitante, diamètre, 8 mm. La chambre antérieure paraît claire et normale, l'iris est normal. La pupille réagit normalement.

Le cristallin est à sa place normale, les constatations sont analogues à celles de l'oeil droit mais les couches périphériques sont atteintes en totalité par la maladie, en outre une opacité épaisse, diffuse trouble le noyau embryonnaire avec quatre points de condensation. La capsule antérieure paraît fibreuse, d'aspect plissé ; l'oeil postérieur paraît normal.

- NORDMANN et ROTH ont effectué l'étude ophtalmologique du malade de SACREZ.

A 11 jour, le patient n'a pas d'anomalie des fonds d'yeux ni d'opacité cristallinienne visible à l'ophtalmoscope ; à 22 jours,l'examen biomicroscopique révèle "une cataracte bilatérale symétrique revêtant la forme d'une densification cunéiforme à sommet antérieur,située dans la corticale postérieure en position paracentrale inférieure. Cette densification n'est pas homogène mais constituée d'une poussière de très fines opacités, il existait une bande claire entre la cataracte et la capsule postérieure des cristallins. Les noyaux étaient normaux".

L'examen anatomo-pathologique a été pratiqué. "Les coupes sagittales, passant par la région polaire, montrent un cristallin de section réniforme à concavité postérieure, lésion en croissant, à concavité parallèle à la face postérieure du cristallin dont elle est séparée par une fine couche de fibres saines.

Cette lésion relativement discrète se caractérise surtout par un aspect vacuolaire".

Autres modifications : plissement de la capsule postérieure ; protusion de masses cristalliniennes au niveau du pôle postérieur ; très fines vacuoles parfois confluentes situées dans le cortex antérieur et postérieur.

Les auteurs estiment que la lésion essentielle est surtout vacuolaire et beaucoup plus discrète que celle de la cataracte évoluée, que si le plissement de la capsule postérieure peut s'expliquer par des causes mécaniques, la nature exacte des autres modifications est difficile à expliquer, il peut s'agir d'artefacts mais aussi de lésions évolutives de la cataracte. Ils considèrent enfin que la cataracte est post-natale en raison du caractère négatif de l'examen ophtalmoscopique à 11 jours.

B) Autres dystrophies.

- Exophtalmie (KAUFMANN).
- Opacité corticale de type infantile sur la partie temporale du cristallin gauche qui ne gêne pas la vision (BODIAN).
- Atrophie de la papille découverte à un contrôle au cinquième mois (ASANTI-4).
- Atrophie optique bilatérale entraînant la cécité complète (MELNICK).

Et associés à la cataracte dans les cas cités au paragraphe précédent.

- Oedème de la cornée et atrophie des papilles (DAMEL).
- Microphtalmies unilatérale (MAYER-2).

III - LES TROUBLES CUTANES ET DES PHANERES.

A) Les troubles cutanés.

Ils ont été observés 15 fois - 36 % des cas étudiés - (SAUGIER, 33 %) ; ils sont absents 13 fois ; ils ne sont pas mentionnés 13 fois.

1) Les diverses manifestations observées.

a) la peau est simplement rugueuse avec de larges plis transversaux (GOUZOT 2) ; de couleur gris-pâle, rugueuse, sèche, plutôt épaisse, hypoélastique, fissurée aux régions de flexion avec des foyers de rougeur des tissus (GAMBA) ; de couleur plutôt pâle, élastique, avec des oedèmes sous-cutanés (BIGNARDI) ; larges taches rouges sur la peau et taches érythémateuse sur le cuir chevelu (COMINGS).

b) Manifestations desquamatives : desquamation lamellaire au thorax et à l'abdomen avec cutis laxa aux mains (CIETERS) ; peau pâle, la peau de la tête s'écaille en lamelles grossières (MAYER 2) ; éruption érythémateuse et squameuse (MAC KEITH).

c) Manifestations ichtyosiformes : dermatose ichtyosiforme (HORANSKY) ; dermatite ichtyosiforme (ASANTI-6) ; modification ichtyosiforme jusqu'au chorion, rhagades et paronyches aux mains et aux pieds (MAYER-1) ; modifications ichtyosiformes sur tout le corps plus marquée à gauche qu'à droite (GUNSCHERA).

d) Manifestations érythrodermiques : érythrodermie desquamative (CHRISTIAENS 2) - associée à des manifestations ichtyosiformes: éruptions généralisées, peau rouge vif couverte de squames jaunâtres hyperkératosiques (BODIAN) peau rouge couverte d'écailles dures, séparées, ichtyosiforme sur le tronc, les membres et le cuir chevelu (KRC) ; sur un fond érythrodermique, plages d'hyperkératose, jaunâtres essentiellement au niveau des membres inférieurs et du thorax, hyperlaxité tégumentaire considérable (COHEN-SOLAL).

2) Etudes particulières.

a) BODIAN, à propos de son cas observé à la naissance, donne des indications en vue du diagnostic différentiel entre les troubles cutanés de la maladie congénitale des épiphyses ponctuées et l'ichtyose congénitale ou l'érythrodermie congénitale.

Dans la maladie congénitale des épiphyses ponctuées :

- il n'y a jamais de "poches de collodion" ni d'atteinte totale de la peau ;
- la peau érythémateuse adjacente aux plages hyperkératosique, bien que l'érythème soit généralisé, est de texture subnormale, elle n'est ni brillante ni parcheminée ;
- la présence d'ectropion ou "d'éclabion" n'est jamais constatée ;
- au cours de l'évolution, le développement d'ichtyose ne survient pas.

b) L'atrophodermie folliculaire a été bien étudiée par BAZEX, DUPRE et Mme CHRISTOL.

Cette affection cutanée rarement observée, est constituée par "d'innombrables dépressions infundibulaires des orifices folliculaires, véritable image en négatif du spinolosisme" donnant à la peau du visage un aspect grêlé très disgracieux et enlevant sur les membres toute finesse au tégument.

Particulièrement démonstrative au visage et au dos des mains, l'affection peut se retrouver sur l'ensemble du tégument ou être localisée ; sa date d'apparition est difficile à fixer.

La question se pose de savoir si l'atrophodermie folliculaire est une séquelle post-lésionnelle ou bien survient de façon primitive.

Malgré son appellation, ce n'est pas à proprement parler une atrophie "Plus qu'une atrophie de l'ostium folliculaire, il paraît s'agir d'un élargis-"sement de l'ostium folliculaire qui devient plus large, plus profond et plus "lâche que normalement et paraît attiré en profondeur". L'atrichie concomitante est variable.

L'atrophodermie folliculaire n'est jamais isolée ; elle est toujours associée à d'autres dystrophies. Les observations effectuées dans le cadre de la maladie congénitale des épiphyses ponctuées renforcent singulièrement cette affirmation.

Dans les cas rassemblés, l'atrophodermie folliculaire est mentionnée deux fois.

- COMINGS indique que sa malade à l'âge de 15 ans présente, selon l'expression qu'elle employait elle-même, des "pores élargis" au niveau des extrémités distales, associés à une atrophie des follicules pileux du cuir chevelu et à des plages d'alopécie.
- BODIAN ne donne pas de description mais précise que le signe cutané est déjà présent à l'âge de 6 mois.

Dans ces deux cas, l'atrophodermie folliculaire semble bien être une séquelle post-lésionnelle de troubles cutanés, que nous avons mentionnés aux paragraphes consacrés ci-dessus aux diverses manifestations observées.

B) Les troubles des phanères.

A peine évoqués par JEUNE et par SAUGIER, les troubles des phanères ont cependant été observés 8 foïs (19 % des cas).

Dans cinq cas, ils sont associés à des troubles cutanés : MAC KEITH, cheveux rares et raides ; BODIAN, cheveux courts et grossiers ; MAYER-2, atteinte de la croissance des cheveux ; CIETERS, absence de sourcils, cils rudimentaires, cheveux très fins ; GOUZOT-2, épaississement des ongles.

Dans le cas décrit par LISCHI (cheveux fins et zones alopéciques) il est seulement indiqué que les zones d'alopécie sont en même temps séborrhéiques, sans que soient mentionnés les troubles cutanés habituellement considérés comme caractéristiques de la maladie.

Dans le cas décrit par SACREZ : plage alopécique d'un demi-centimètre de diamètre dans la région parieto-occipitale droite, rareté des cils blépharigues, et dans le cas décrit par GRAU : sourcils et cils rares, les troubles des phanères sont observés sans lésion du tégument.

IV - MALFORMATIONS VISCERALES.

Les malformations viscérales ont été moins fréquemment observées (particulièrement les cardiopathies congénitales que SAUGIER a relevées dans 11 % des cas).

Sont cités :

- une tétralogie de FALLOT, (ASANTI-5).
- une hydronéphrose (GOUZOT-1).
- une hernie abdominale à gauche (ROBERTSON-3), une hernie inguinale engouée (CIETERS).
- une macroglossie (SACREZ).

Il convient de remarquer que des malformations des organes génitaux ont été observées deux fois.

GRAU mentionne une ectopie testiculaire bilatérale ; testicule droit perceptible à l'anneau inguinal, testicule gauche non repérable.

LAZZARI-1 cite une hypoplasie des organes génitaux surtout du scrotum avec des testicules non repérables.

CHAPITRE IV

LES SIGNES RADIOLOGIQUES.

I - Les calcifications.

En raison de leur importance primordiale dans le diagnostic, les constatations radiologiques relatives aux calcifications ont été depuis longtemps bien précisées. Les observations rassemblées n'apportent rien de bien nouveau à cet égard, nous nous bornerons à citer les faits inhabituels que nous avons pu relever.

A) Morphologie des calcifications.

TEMSTET rapporte la découverte d'une calcification du médius droit au niveau de la première phalange, si importante, qu'à la palpation, elle évoquait un chondrome.

B) Siège des calcifications.

Parmi les sièges rarement observés, sont cités :
- pour les os : omoplates (SACREZ) ; sternum, côtes (COHEN-SOLAL, GOUZOT-2, MELNICK) ; os hyoïde (SACREZ, LISCHI) ; rachis cervical (CHRISTIAENS-1) ; métacarpe, phalanges (MELNICK, TEMSTET, GIBSON). CIETERS mentionne trois ou quatre foyers de calcification dans la région fronto-temporale qui constituent la seconde exception signalée à la règle selon laquelle les os qui s'ossifient directement à partir du mésenchyme primitif ne sont pas atteints par les calcifications.

- pour les cartilages des voies respiratoires : arbre respiratoire, cartilage laryngé (ROBERTSON-2 ; GIBSON ; COHEN-SOLAL) ; cartilage hyoïde (SACREZ, CHRISTIAENS 2).

C) Dissémination des calcifications.

Quelques auteurs découvrent des concentrations de calcification très limitées ; l'âge auquel l'observation a été effectuée est rappelé entre parenthèses :

- TEMSTET : main droite, poignet droit, coude droit et axis (1 mois)
- ASANTI 3 : colonne vertébrale, mains, pieds, (1 mois)
- BAFFI : petit bassin, pieds (3 semaines)
- LAZZARI 1 : cartilage en Y du cotyle, rotule, apophyse coracoïde (3° jour).

II - Les dystrophies osseuses.

Si les faits relatifs aux calcifications sont généralement bien précisés, l'étude radiologique des dystrophies osseuses est souvent négligée.

A) Les quelques observations dans lesquelles elle est effectuée mettent en évidence :

- des élargissements métaphysaires (notamment GUNSCHERA, MAYER-1 et 2, ARCANGELI, CIETERS) ;
- une verticalisation de la base du crâne (MAYER-2 ; CIETERS) ;
- une densité osseuse anormale du frontal et de l'occipital (SACREZ) ;
- des malformations au niveau du rachis qui semblent avoir plus souvent retenu l'attention ;

  - vertèbres hypoplastiques, aux contours irréguliers et imprécis (CHRISTIAENS-1, MELNICK, CIETERS) ;
  - vertèbres atypiquement plates (GUNSCHERA) ;

- épaisseurs des disques intervertébraux (MELNICK) ;
- présence d'hémivertèbres (GOUZOT-2, MAC KEITH, COHEN-SOLAL) ;
- absence de corps vertébraux : absence partielle de corps vertébraux au niveau des vertèbres dorsales et absence des arcs vertébraux aux deux vertèbres dorsales supérieures (ASANTI-4) ; développement asymétrique de nombreux corps vertébraux des régions dorsales et lombaires et absence de corps vertébral D.11 qui entraînent une déformation de la cage thoracique (COMINGS) ;
- élargissement des espaces interpédonculaires cervicaux qui donnent "sur tout la longueur des vertèbres cervicales une déformation en forme de fuseau" (MELNICK).

B) Elles montrent également que l'analyse plus approfondie des malformations osseuses décelées à l'examen clinique, même si sa valeur pour l'établissement du diagnostic est accessoire, peut présenter de l'intérêt.

KAUFMANN, par exemple, ainsi que nous l'avons vu plus haut, trouve à l'examen clinique, des mains en abduction, des index courts, une syndactylie partielle des 2ème et 3ème doigts. Grâce aux clichés radiologiques, il peut préciser le mécanisme de l'abduction qui est dû à un raccourcissement des cubitus et ajouter qu'à droite manquent les métacarpes 1 et 3 et que des deux côtés, les 2ème et 5ème doigts se composent seulement de deux phalanges dont la proximale est plus longue que celle des autres doigts.

CHAPITRE V

EXAMENS DE LABORATOIRE.

Des examens de laboratoire plus ou moins complets sont donnés par les deux tiers des observations.

I - Exploration du métabolisme phosphocalcique.

Dans presque tous les examens de laboratoire, le métabolisme phosphocalcique est exploré. Les résultats sont généralement normaux. Cependant :

- pour les calcémies, on note :
  un résultat élevé - GUNSCHERA : 126 mg °/..
  deux résultats bas - LAZZARI-2 : 85 mg °/.. ; MELNICK non précisé.

- pour les phosphorémies, on note :
  deux résultats élevés - ROBERTSON-3 : 87 mg °/.. (avec calcémie normale : 92 mg °/..) ; LAZZARI-1 : 65 mg °/.. (avec calcémie normale : 90 mg °/..).
  deux résultats bas - BAFFI : 45 mg °/.. (avec calcémie normale : 95 mg °/..
  MELNICK non précisé (avec calcémie basse).

- les phospotases alcalines sont trouvées élevées par BAFFI - 12 UB.

II - Recherches à visées étiologiques.

- Exploration thyroïdienne

Le cholestérol est trouvé normal par SACREZ, GRAU, ARCANGELI ; la fixation d'iode radioactive est trouvée normale par GRAU.

- Réaction de BORDET WASSERMANN

effectuée 10 fois, n'est trouvée positive que par SACREZ.

- Toxoplasmose : sérodiagnostic négatif (HORANSKY, ASANTI-2 et 3). COHEN-SOLAL trouve un résultat positif 1/200ème, mais son caractère faiblement positif et isolé ne permet pas de conclure.
- Sexe chromatinien anormal (GRAU).
- Caryotypes normaux (COHEN-SOLAL, GRAU, CHRISTIAENS-1, MELNICK, LAZZARI-2).
- Acides aminés ordinaires : résultats normaux (COHEN-SOLAL, GUNSCHERA, ARCANGELI).
- Muccopolysaccharides : résultats positifs : (CHRISTIAENS-1), négatifs : (GRAU, HORANSKY, MAYER-1 et 2).

CHAPITRE VI

FORMES CLINIQUES ET SYNDROMES ASSOCIES.

I - Formes cliniques.

Sur les 41 cas rassemblés,

- 20 sont de la forme majeure. Ils groupent 12 des 15 cataractes de la série et 11 des 15 cas avec signes cutanés.

On enregistre 8 décès, soit 40 % (SAUGIER 50 %), mais 7 cas ont été suivis moins d'un an.

- 7 sont de la forme intermédiaire, parmi eux un cas avec cataracte et 2 cas avec signes cutanés. On n'a pas enregistré de décès. 3 cas ont été suivis moins d'un an.

- 7 sont de la forme mineure, parmi eux, un cas avec cataracte et 2 cas avec signes cutanés, on enregistre 2 décès. 3 cas ont été suivis moins d'un an.

- 7 cas en raison de l'imprécision des observations ne peuvent être classés dans l'une ou l'autre forme.

II - Syndromes associés.

A) GIBSON décrit un cas d'association de la maladie avec le syndrôme de SMITH - LEMLI - OPITZ. Dans ce cas, la maladie congénitale des épiphyses ponctuées se présente dans la forme mineure. Les faits cliniques se réduisent à des signes articulaires (genoux en flexion, subluxation des deux hanches avec

coxa valga) et à des anomalies des extrémités (un pied bot et raccourcissement de phalanges) mais les calcifications sont très répandues dans le squelette et atteignent les voies respiratoires (trachée et cartilage laryngé).

Le syndrome de SMITH - LEMLI - OPITZ est décrit à l'âge de 8 ans, jusqu'auquel fut suivi le malade : faciès caractéristique avec légère microcéphalie, pli épicanthoïde antérieur des paupières avec léger ptosis, strabisme gauche interne, crête alvéolaire du maxillaire large et rugueuse avec rétrécissement net de la voûte du palais, oreilles inclinées en arrière ; anomalies génitales ; cryptorchidie, phallus petit et scrotum hypoplasique, anomalie des extrémités, syndactylie partielle cutanée des 2ème et 3ème orteils droits, pli simiesque de la main gauche ; hypertonie du bras gauche et des membres inférieurs ; retard mental.

B) La possibilité d'un syndrome associé, bien que l'auteur n'y fasse pas allusion, nous paraît devoir être évoquée dans le cas décrit par KAUFMANN.

Si le faciès avec ensellure nasale, les anomalies des extrémités, la brièveté du cou, sont typiques ou courants dans la maladie congénitale des épiphyses ponctuées, les autres signes cliniques ont un caractère inhabituel.

L'aspect général du petit malade fait penser au premier abord, en raison essentiellement de la brièveté des membres, à une phocomélie, à une embryopathie due à la Thalidomide. C'est un signe différentiel important, bien souligné par KAUFMANN, la position des mains en abduction avec raccourcissement du cubitus, alors que l'embryopathie de la Thalidomide donne une position des mains en adduction avec raccourcissement du radius, qui oriente le diagnostic dans une autre direction. La présence des calcifications établit le diagnostic de la maladie congénitale des épiphyses ponctuées ; néanmoins les disproportions et les dissymétries des membres de l'enfant à 9 mois, tels que nous les avons donnés plus haut en détail, ne répondent pas parfaitement aux anomalies des membres généralement trouvées dans la maladie.

Les troubles articulaires avec difficultés à la flexion, ainsi que l'exophtalmie sont particulièrement rares dans la maladie. En outre l'enfant présente un hypospadias, malformation qui n'est pas signalée dans la maladie.

C) La richesse des signes de la maladie est si grande, qu'on peut être facilement tenté de rattacher certains de ces signes à d'autres syndromes, mais en cette matière, une grande prudence est nécessaire. Par exemple, LISCHI considère, entre autre, la luxation de la hanche de sa malade comme une anomalie héréditaire. Dans le cas qu'il rapporte, il est vrai que l'anamnèse familiale fait ressortir cette anomalie dans l'ascendance. En sens contraire, cette anomalie se rencontre chez de petits malades sans qu'on puisse en établir le caractère héréditaire.

D) L'association de syndrômes, décrite par REFETOFF, ne peut être retenue. Ainsi qu'il a été dit plus haut, l'absence de clichés de la première enfance n'établit pas formellement la présence de la maladie dans ses observations.

CHAPITRE VII

L'EVOLUTION

Comme la fin de la première année marque pour les enfants atteints de la maladie congénitale des épiphyses ponctuées, le passage d'une phase de très grande létalité, à une phase qui n'est plus dominée par le pronostic vital, nous étudierons l'évolution des cas que nous avons rassemblés compte tenu de ce cap critique.

I - Avant la fin de la première année.

12 petits malades sur 41 sont morts au cours de la première année, soit une proportion de 29 à 30 %.

Ce pourcentage n'est pas affecté par les 14 cas perdus de vue au cours de la première année et dont on ne connaît pas l'évolution, parce que la plupart d'entre eux étaient encore en vie à l'âge de 4 mois alors que les trois quarts des décès avaient eu lieu. Il est identique à celui qu'on tire des 40 derniers cas rassemblés par SAUGIER, mais il est nettement plus faible que celui avancé dans les études antérieures.

Les progrès de la thérapeutique des maladies infectieuses, de l'élevage des prématurés et aussi la découverte d'un plus grand nombre de formes mineures de la maladie, peuvent l'expliquer.

Les causes de la mort :

- bronchopneumonie, pneumopathie	7
- difficulté alimentaire	1
- gastro-entérite	1
- occlusion	1
- asphyxie	1
- mort-né	1

La forte proportion des infections pulmonaires, plus de la moitié des cas, est digne d'être notée.

Il faut aussi noter que parmi les 12 morts, 8 étaient nettement prématurés et présentaient des signes de débilité ; 1 était à la limite ; 3 n'étaient certainement pas prématurés.

PALITZSCH a fait sur son malade la très rare observation d'attaques de tachycardie paroxystique, 200 pulsations à la minute accompagnée de tachypnée et de cyanose qui cessèrent complètement par administration répétée de cédilanide ; à l'électrocardiogramme on constate une tachycardie sinusale avec allongement de l'espace QT. Le bilan électrolytique ne subissait pas de modification et il n'y avait pas de malformation cardiaque.

II - Après un an.

15 cas ont été suivis plus d'un an, nous concentrerons plus spécialement l'intérêt sur les cas qui ont été suivis au-delà de 4 ans, âge où disparaissent les calcifications.

A) Considérations générales.

Dans l'ensemble, les cas dont l'évolution a été suivie montrent que

- la tendance à l'infection persiste au-delà de la première année (LISCHI, KRC, COMINGS), le malade de SHARMA mourra à 2 ans et demi d'une bronchopneumonie.
- la régression et la disparition des calcifications sont généralement notées, toutefois dans sa première observation, MAYER note que les calcifications ont presque complètement disparu chez son patient à l'âge de 4 ans et demi et ASANTI, dans sa première observation écrit que pour un malade âgé de 7 ans "L'examen radiologique montre que les opacités calcaires ponctuées ont à peu près complètement disparu" ces observations pourraient être interprétées, a contrario, comme témoignant de la présence de calcifications au-delà de 4 ans, mais les auteurs n'affirment rien de tel et ont pu simplement vouloir dire que les conséquences de la maladie sont encore visibles dans le processus d'ossification.

- le retard osseux a tendance à se rattrapper (PALITZSCH, CHRISTIAENS-1) ; le premier malade observé par ASANTI, à la suite d'une chute dans un escalier, se fracture le fémur gauche qui guérit normalement et sans complication.

- les dystrophies persistent plus ou moins, ou ont tendance à s'améliorer, mais laissent des séquelles, par exemple :
    - la micromélie (LISCHI, ASANTI-1, COMINGS, MAYER-1).
    - les déformations de la colonne vertébrale (LISCHI-COMINGS).
    - les luxations de hanche (LISCHI).
    - les troubles cutanés (COMINGS).

- des dystrophies qui n'existaient pas initialement apparaissent, par exemple :
    - scoliose (ASANTI-1, ROBERTSON-3).
    - luxation de hanche (MAYER-1, KRC).
    - au niveau des dents (COMINGS, LISCHI dont le malade dès 3 ans a ses 20 dents dystrophiques cariées, altérées au niveau de l'émail).

B) Les cas suivis au-delà de 4 ans

7 observations indiquent que les malades ont été revus au-delà de l'âge de 4 ans. MAYER-1, 4 ans et demi ; LISCHI, 6 ans ; ASANTI-1, 7 ans, GIBSON, 8 ans ; ROBERTSON-2 et 3, respectivement 13 et 14 ans et demi ; COMINGS, 15 ans. Seuls, donnent des descriptions détaillées LISCHI et COMINGS :

- LISCHI (cas de forme majeure) "à 6 ans, la fillette pèse 12,350 Kg, "mesure debout 82 cm., assise 44,4 cm. ; circonférence crânienne 52 cm. ; circon-"férence thoracique 54 cm. ; membres supérieurs 33 cm. ; membres inférieurs "44 cm. à droite et 42,5 cm. à gauche. Il y a microcéphalie et les os du front "et les pariétaux sont couverts de cheveux fins avec des zones alopéciques "et séborrhéiques. Le faciès est sénescent et dans les régions parotidiennes "on observe un peu de duvet. Nez en selle avec une légère euriopie rendue plus "évidente par un pli cutané au niveau du point lacrymal".

"La muqueuse de l'oro-pharynx est bien vascularisée, palais ogival. Les "dents dystrophiques au niveau de l'émail sont pour la plupart détruites à "cause de la carie de la couronne. Les môlaires de six ans sont absentes. Le "cou est court et la tête emboîtée. Le tronc est raccourci et déformé par une "grave cyphoscoliose dorsale et une lordose lombaire ; allure simiesque avec "claudication par luxation de la hanche gauche. Pieds plats valgus prônés ; "aspect normal des mains et des ongles. Les examens viscéraux sont négatifs ; "les bilans humoraux sont également strictement normaux".

L'examen radiologique met en évidence un grave polydysspondilisme et l'absence ou le retard de nombreux noyaux d'ossification.

- COMINGS (forme intermédiaire) "à 15 ans la patiente est en bonne santé "sa taille est de 1 m, 22 et son poids de 36,3 Kg. Elle avait une gibbosité émarquée de la colonne dorsale et portait une chaussure haute pour corriger "la brièveté du membre inférieur droit".

"La peau, particulièrement des avants-bras, présentait de nombreuses pe-
"tites surfaces atrophiques en creux qui avaient l'aspect, ainsi que le disait
"la patiente, de "pores élargis". La transpiration était normale".

"Le cuir chevelu montrait des plages d'alopécie avec de nombreuses surfa-
"ces complètement dépourvues de follicules pileux. Ces surfaces étaient unies,
"atrophiques, légèrement rouges et insensibles. Les cheveux étaient très gros-
"siers, ternes et clairsemés, ils n'avaient pas tendance à se rompre à la ra-
"cine. A l'examen microscopique, ils montraient un diamètre irrégulier, mais
"pas de nodules...".

"Le front était proéminent surtout à cause du recul de la ligne des che-
"veux. L'arête du nez était effectivement absente. Les sourcils et les cils
"montraient la même apparence dysplasique que les cheveux."

"L'oeil droit présentait une cataracte mure, l'oeil gauche avait été opéré.
"La pupille de l'oeil droit réagissait à la lumière et à l'accomodation. Les
"fonds d'yeux étaient normaux, sans pigmentation rétinienne, sans dégénéres-
"cence vasculaire et sans atrophie optique. La patiente pouvait seulement per-
"cevoir un peu de lumière au niveau de l'oeil gauche.

"Le palais était normal. Les dents présentaient les marques d'un défaut
"d'occlusion avec trois pointes ébauchées et les incisives supérieures latéra-
"les étaient tournées vers la langue."

"Le fémur droit était nettement raccourci. Les membres supérieurs étaient
"normalement développés sans brachydactylie ni raccourcissement des métacarpes".

"Le reste de l'examen ainsi que l'examen neurologique était normal".

Mis à part les troubles cutanés et oculaires, ces deux descriptions pré-
sentent des similitudes évidentes et le premier cas décrit par ASANTI (fo e

intermédiaire) ne devait pas, à l'âge de 7 ans, avoir une apparence bien différente avec le membre inférieur gauche plus court que le droit de 5 cm, les os longs du membre supérieur gauche plus courts que ceux du membre supérieur droit et une scoliose considérable.

Ces descriptions montrent à quel point peuvent être sévères les conséquences de la maladie, mais il n'est pas question d'en déduire que l'évolution est aussi défavorable dans tous les cas.

De toute évidence, seuls ont fait l'objet d'observations, les survivants qui ont eu besoin d'être suivis par un médecin, précisément parce qu'ils présentaient des séquelles importantes.

C) Rapports avec la dysplasie poly-épiphysaire.

1) Hypothèse de SILVERMAN.

SILVERMAN a eu l'idée de rapprocher la maladie congénitale des épiphyses ponctuées et la dysplasie poly-épiphysaire en observant la similitude des séquelles radiologiques dans les deux cas.

A partir de là, il a recherché d'autres points communs et a retenu notamment,

- du point de vue radiologique : une "minéralisation irrégulière atteignant les épiphyses" avec une "prédominance de la calcification" dans un cas et de "l'ossification" dans l'autre ; un retard dans l'ossification des épiphyses ; des calcifications de type pointillé dans des cas reconnus de dysplasie poly-épiphysaire.
- du point de vue clinique : l'atteinte indifférenciée des deux sexes ; la fréquence du nanisme ; l'ensellure nasale, les limitations articulaires.

Il n'a pas retenu les différences essentielles que constituent les cataractes congénitales et les troubles cutanés, la découverte à un très jeune âge et le pronostic grave de la maladie congénitale des épiphyses ponctuées parce que "les malades avec cataractes et troubles de la peau sont ceux qui meurent jeunes".

Ces constatations ont conduit SILVERMAN à formuler l'hypothèse que la maladie congénitale des épiphyses ponctuées et la dysplasie poly-épiphysaire serait la même maladie, mais à des stades ou à des degrés de gravité différents; et plus précisément que la dysplasie poly-épiphysaire serait un stade ultérieur chez les sujets encore en vie.

2) Discussion.

Il est sûr que les deux maladies ont, en commun, un retard dans l'ossification des épiphyses et des séquelles radiologiques présentant une grande similitude. Par contre une liaison entre ce que SILVERMAN appelle pour l'une et l'autre maladie "des minéralisations irrégulières" n'est pas démontrée.

Quant à la présence de calcifications de type pointillé dans des dysplasies poly-épiphysaires, elle peut être due à une association des deux maladies chez le même sujet car, a contrario, on possède pour des malades atteints de dysplasie poly-épiphysaire des radiographies qui avaient été effectuées dans la première enfance et qui ne révèlent "pas la moindre calcification épiphysaire anormale" (SAUGIER).

La présence de signes cliniques identiques dans les deux maladies ne démontre rien non plus, dès lors que ces signes ne sont pas spécifiques de ces maladies ; par exemple l'ensellure nasale se retrouve bien dans les deux maladies, mais aussi dans l'achondroplasie.

D'autre part, comme SAUGIER l'avait déjà souligné, dans la maladie congénitale des épiphyses ponctuées, les malades atteints de cataracte, élément de pronostic très défavorable, et de troubles cutanés, éléments de pronostic moins défavorable, ne meurent pas tous jeunes : les cas rapportés par MAYER dans sa première observation et par COMINGS en constituent de bons exemples.

L'étude des signes cliniques fait apparaître d'autres différences : l'asymétrie si caractéristique de la maladie congénitale des épiphyses ponctuées ne se retrouve pas dans la dysplasie poly-épiphysaire ; les malformations du rachis et des mains, considérées comme typiques de la dysplasie poly-épiphysaire, ne le sont pas de la maladie congénitale des épiphyses ponctuées.

Les descriptions de malades longtemps suivis, que nous avons reproduites au paragraphe précédent n'évoquent pas l'évolution vers la dysplasie poly-épiphysaire, particulièrement celle du malade de LISCHI qui n'avait pourtant ni cataracte ni trouble cutané.

Certes, on connaît encore mal l'évolution de la forme mineure de la maladie congénitale des épiphyses ponctuées, mais dans l'état actuel de nos connaissances, il ne semble pas possible de retenir l'hypothèse d'une identité avec la dysplasie poly-épiphysaire.

CHAPITRE VIII

ANATOMIE PATHOLOGIQUE

Des études anatomo-pathologiques ont été données par COHEN-SOLAL, GEERING, ROVEI et CHRISTIAENS-2. L'apport de ces travaux sera examiné du point de vue de la description des faits et du point de vue de leur explication.

I - Les faits anatomo-pathologiques.

Les faits anatomo-pathologiques ont été décrits avec précision dès les premières observations de la maladie, seules des méthodes d'analyse nouvelles peuvent apporter un point de vue nouveau en cette matière.

CHRISTIAENS note simplement le résultat d'un examen histologique d'un fémur.

"La zone d'ossification est dysplasique, sans organisation en travées "dans le cartilage ; on trouve des îlôts de nécrose en voie de calcification ; "il n'y avait pas de "Periost-Streifen" sur les coupes examinées. Le tissu "osseux est normal".

ROVEI, mais surtout GEERING, qui a multiplié les observations et donné d'excellents clichés de coupe, décrivent une nouvelle fois les foyers de calcification, le tissu conjonctif fortement vascularisé qui les aborde et l'organisation cellulaire des cartilages.

Au cours de ses examens histologiques, GEERING a trouvé des calcifications dans le lobe antérieur de l'hypophyse et noté qu'à l'exception du squelette, c'est le seul organe où il en a découvert. Cet apport nouveau mérite d'être souligné.

L'étude anatomique de Mlle SARRUT (COHEN-SOLAL) a porté essentiellement sur les foyers tissulaires porteurs de calcifications dont le traitement effectué, pour la première fois, au moyen de colorations histochimiques, a permis de bien préciser leur caractère nettement délimité, leur structure et leur composition chimique.

Le compte rendu de ces travaux a été reproduit in-extenso au chapitre I de la deuxième partie.

II - L'explication des faits.

Elle se présente sous un jour nouveau depuis les travaux réalisés à l'Hôpital HEROLD dont nous venons de parler.

Les auteurs ont souligné que l'étude histochimique des nodules de tissu cartilagineux, débarrassés de leurs calcifications, faisait ressortir plusieurs constatations :

- Les nodules, bien que séparés du tissu cartilagineux normal d'une manière nettement tranchée, possèdent les mêmes éléments actifs que lui et il ne paraît guère possible de les considérer comme des îlots de nécrose ou de dégénérescence.

- Au sein de ces nodules existe un centre organisateur suggéré par la disposition de divers éléments :

- présence de tous les stades de transition entre le cartilage normal et le cartilage modifié dans un même nodule ou d'un nodule à l'autre (figure III).
- aspect généralement concentrique des lésions avec maxima à la périphérie, parfois souligné par des strates.
- observation, dans certains cas d'une structuration rayonnante du cartilage environnant le nodule et même quelquefois du nodule lui-même.

- Des axes conjonctivo-vasculaires généralement anormaux sont constamment présents à proximité des nodules.

Dans le débat entre ceux qui considèrent les calcifications comme le processus cicatriciel de lésions préexistantes et ceux qui estiment au contraire que les calcifications sont le phénomène initial, ces constatations ouvrent une autre possibilité.

La disposition rayonnante des divers éléments conduit à envisager une évolution qui peut être soit centripète, soit centrifuge.

Admettre une évolution centripète ce serait "admettre l'isolement d'une plage de cartilage sain, puis sa destruction progressive de la périphérie vers le centre". Dans ce processus de destruction qui pourrait aller jusqu'à une réaction macrophagique de résorption, voire jusqu'à une disparition avec pseudo-kyste résiduel, la présence des dépôts calcaires cicatriciels pourrait s'expliquer, mais pas leur disparition ultérieure.

Admettre une évolution centrifuge, au contraire, "c'est admettre que les lésions diminuent au fur et à mesure de l'évolution et peuvent disparaître complètement".

Plutôt qu'une calcinose primitive entraînant une réaction du cartilage, cette hypothèse conduirait à envisager une atteinte primitive du cartilage donnant des îlots multiples de retard de maturation susceptibles de regagner le temps perdu avec ou sans séquelles et d'interférer avec les zones d'ossification voisines.

Les calcifications formées de calcium labile représenteraient un phénomène qui ne serait ni initial, ni résiduel, mais accessoire, dont les conditions d'apparition resteraient à expliquer, mais dont on est certain qu'il disparait.

Cette hypothèse cadre avec le bon état morphologique et histologique des îlots et avec l'évolution radiologique. Elle n'est malheureusement vérifiée par aucun document histologique tardif.

CHAPITRE IX

ETIOLOGIE.

Nous examinerons successivement les arguments pour une maladie héréditaire et ceux pour une embryopathie, qui sont mentionnés dans les observations rassemblées.

I - Arguments pour une maladie héréditaire.

A) La consanguinité.

La consanguinité proche est notée deux fois par MELNICK, le père de la mère est aussi le père de l'enfant, et par DAMEL, les parents sont cousins germains. L'absence de consanguinité est notée 13 fois, il n'y a pas d'indication dans 26 observations.

Pour cet ensemble de 41 malades, le taux de consanguinité serait de 4,8 % ; pour ses 142 cas SAUGIER avait obtenu 5,6 % ; on peut donc donner pour 183 cas un taux de 5,1 %.

B) Anomalies chez les parents.

Des anomalies chez les parents sont notées dans 10 observations. Dans 7 cas elles évoquent la maladie (17 % de l'ensemble - SAUGIER 5 % -).

COHEN-SOLAL, parents petits : père 1 m 58, mère 1 m 50.

ARCANGELI, père 1 m 58, mère 1 m 49.

GEERING, parents et grands parents du père petits : (1m 50 à 1m 55).

CIETERS, mère petite (1 m 51) - petite stature et membres courts du grand-père maternel.

ASANTI-6, mère de petite taille (1 m 55) avec probablement une cataracte congénitale de l'oeil droit.

LISCHI, grand-père et tante paternelle, luxation congénitale de la hanche ; père, ichtyose.

MAYER-1, grand-père maternel et soeur de ce grand-père, luxation congénitale de la hanche ; frère du grand-père, pied bot.

PALITZSCH, tante de la mère, luxation de la hanche.

MAYER-2, nièce de la mère, malformation des pieds et affection des deux hanches.

GRAU, père, malformation oculaire unilatérale non précisée ; soeur du père, troubles osseux, probablement rachitisme.

C) Nous n'avons pas rencontré de renseignements relatifs à des cas dans une même fratrie. Toutefois ASANTI, dans sa troisième observation indique qu' une soeur, morte à l'âge de 20 heures, présentait à la naissance une "extrême" chondrodystrophie et des difficultés respiratoires, sans autres précisions permettant d'établir qu'il s'agit de la maladie congénitale des épiphyses ponctuées.

II - Arguments pour une embryopathie.

A) Maladie ou atteinte pendant la grossesse.

- syphilis secondaire et polynévrite éthylique grave qui suggère l'hypothèse d'une embryopathie nutritionnelle, l'enfant n'a aucun stigmate de syphilis (SACREZ).
- nombreux épisodes pyélonéphritiques sévères (CHRISTIAENS-1).
- syndrome éclamptique juste avant l'accouchement (GAMBA).
- intoxication à l'oxyde de carbone au 4ème mois (ASANTI-5).
- anémie (ASANTI-3).
- maladie fébrile aux 4ème et 5ème mois (MAYER-2).

B) Prise de médicaments.

- médicaments non précisés antimigraineux au 2ème mois (ASANTI-5).
- sédatif, non précisé, pour combattre une tendance à l'avortement vraisemblablement ingéré dans les premiers mois (CIETERS).
- progestérone du 2ème au 5ème mois (MAYER-1).
- absorption quotidienne pendant les six premiers mois de la grossesse : une ampoule de Trefocor (1), un comprimé de Lanoxin (2) et 3 cachets contenant : Diurétine 0,15 - Papavérine 0,05 - Sparténine 0,03 - Luminal (Gardénal) 0,03. (ARCANGELI).

C) Lésions placentaires.

Placenta praevia - placenta très modifié avec insertion velamenteuse et agglomérat de syncitium (GEERING).

Nous n'avons pas rencontré de notation concernant des troubles thyroïdiens ou métaboliques chez la mère.

D) Des arguments nouveaux en faveur d'une embryopathie sont encore apportés par les travaux effectués dans le service du Professeur MANDE.

L'hypothèse selon laquelle les nodules porteurs de calcifications seraient des îlots de dysmaturation, n'évoque pas un trouble de l'organogénèse, mais un trouble métabolique qui expliquerait la multiplicité des localisations et l'atteinte d'autres tissus "ayant en dénominateur commun avec le cartilage, soit un même constituant cellulaire, soit une même activité".

---

(1) Spécialité qui n'a pas son équivalent en France, composée de cocarboxylase ; d'un ester riboflavino phosphorique ; d'un nucléotide ; d'acide adénosine triphosphorique et de vitamine P.

(2) Spécialité équivalente à la Digoxine (Nativelle) ou à la Coragoxine (Servier).

CONCLUSION

La découverte de la maladie congénitale des épiphyses ponctuées remonte à un peu plus d'un demi-siècle. Les cas observés, rares au début, ont augmenté d'année en année. A partir de 1948, une série de revues générales ont permis d'approfondir les faits cliniques, radiologiques et anatomiques, relatifs à la maladie, de la distinguer sans ambiguïté d'autres maladies ou d'autres syndromes avec lesquels elle était souvent confondue et de montrer qu'elle est susceptible de revêtir des formes diverses. Mais les problèmes posés par sa pathogénie et son étiologie ne furent pas pour antant résolus.

Autour des travaux effectués à l'occasion de l'observation que nous rapportons, nous avons rassemblé et confronté 41 observations, provenant de 14 pays, publiées ou diffusées depuis la grande revue générale présentée dans une thèse soutenue en 1964 devant cette faculté.

1) Des considérations statistiques ont pu être confirmées voire précisées, la maladie tout en restant une affection rare paraît plus fréquente qu'on ne l'avait pensé.

2) Le tableau clinique, qu'il s'agisse des dystrophies osseuses, des troubles articulaires, oculaires et des phanères ou des signes viscéraux, est encore enrichi par l'observation de malformations nouvelles. Il est en outre approfondi par de bons travaux, notamment sur les cataractes, sur les troubles cutanés, plus particulièrement sur l'atrophodermie folliculaire.

3) L'étude des calcifications montre de nouveaux cas où elles sont retrouvées en dehors du squelette : plusieurs fois dans les voies respiratoires et même une fois dans l'hypophyse.

4) L'évolution fait toujours ressortir une grande létalité pendant la première année et les cas qui ont pu être suivis présentent des séquelles plus ou moins accentuées.

La confrontation des observations qui met en évidence une symptomatologie complexe dont les éléments la plupart du temps asymétrique s'associent de façon variée, au point que certains peuvent y voir mêlés plusieurs syndromes, donne finalement l'impression d'un grand désordre.

L'ordre ne se retrouve que lorsqu'on descend dans les profondeurs de l'étude anatomique, où se situe la contribution essentielle de ces dernières années à la connaissance de la maladie.

Il est maintenant démontré que les nodules porteurs de calcifications ne sont pas des îlots malaciques ou nécrotiques, mais sont en bon état morphologique et histochimique.

Cette affirmation donne des vues nouvelles sur l'évolution pathogénique et, pour l'explication étiologique, fait pencher la balance en faveur de l'embryopathie.

Cependant dans ce domaine, la confrontation des observations continue de donner des arguments aussi bien pour une maladie héréditaire, dont on ne pourrait dire si elle est de transmission directe ou récessive, que pour une embryopathie. Entre les termes de l'alternative il n'est pas encore possible de trancher.

Vu, le Président de Thèse :

Professeur R. MANDE

Vu, le Doyen de la Faculté :

Professeur G. BROUET

Vu et Permis d'Imprimer :

Le Recteur de l'Académie de Paris

Jean ROCHE

BIBLIOGRAPHIE

ALLANSMITH M. et SENZ E. - Chondrodystrophia congenita punctata (Conradi's disease) Review of literature and report of case with unusual features.
Am. J. Dis. Child. 1960 - 100 : 109-16.

ARCANGELI A., BENEVOLO A., ASCARELLI A. et BORTOLOTTI G. - Su un caso di condrodistrofia calcificante congenita.
Arch. ital. Pédiat. 1966 - 24 : 418-428.

ASANTI R. et HEIKEL P-E. - Chondrangiopathia calcarea or punctata.
Ann. paediat. Fenn. 1963 - 9 : 280-6.

BAFFI V. et POSTERARO G. - Su di un caso di Condrodistrofia calcificante congenita.
Pediatria (Napoli) 1965 - 73 : 180-6.

BAZEX A., DUPRE A. et Mme B. CHRISTOL. - Atrophodermie folliculaire prolifération baso-cellulaire et hypotrichose.
Ann. Derm. et syphil. 1966 - 93 : 241-254.

BIGNARDI C. et CIULLA M. - Considerazioni sulla condrodistrofia calcificante congenita.
Boll. Soc. Medicachir. Cremona 1966 - 20 : 343-58.

BIONDETTI P. et ZENNARO R. - Chondroangiopathia calcarea seu punctata.
Radiologia 1954 - 10 : 325-52.

BODIAN E.L. - Skin manifestation of Conradi's disease - chondrodystrophia congenita punctata.
Arch. Derm. 1966 - 94 : 743-48.

CHRISTIAENS L., DUBOIS O. et J.P. NUYTS. - La maladie congénitale des épiphyses pointillés. A propos de deux observations.
Pédiatrie - 1965 - 20 : 617-20.

CIETERS P. - Chondrodystrophia calcificans congenita.
Belg. T. Geneesk. 1965 - 21 : 283-98.

COHEN-SOLAL J., FAURE Cl., Mlle S. SARRUT, LOUBRY P., MORENO J.L., LEJEUNE Cl. et R. MANDE.
Un cas de forme majeure de maladie des épiphyses ponctuées avec étude histologique.
Ann. Pédiat. 1968 - 15 : 697-705.

COMINGS D., PAPAZIAN C., SCHOENE H. - Conradi's disease - chondrodystrophia calcificans congenita, congenital stippled epiphyses.
J. Pediat. 1968 - 72 : 63-9.

CONRADI E. - Vorzeitiges Auftreten von Knochen und eigenartigen Verkalkungskernen bei chondrodystrophia fötalis hypoplastica.
Jahrb. Kinderheilk. 1914 - 80 : 86-97.

DAMEL A. et MANZITTI E. - Glaucoma en el sindrome de Conradi.
Arch. oftal. B. Air. 1966 - 41 : 4-6.

DE TONI G. et PAPIO F. - La condrodistrofia congenita calcificante ; primo contributo casistico italiano.
Policlin. infant. 1948 - 16 : 3-10.

DIETRICH. - Vergleichende Untersuchungen über chondrodystrophia und osteogenis imperfecta.
Fortschr. Med. Akad. Köln 1915 - : 122-148.

FAIRBANK H. A.T. - Some General diseases of the skeleton.
British, J. Surg. - 1927 - 15 : 120-142.

FAIRBANK H. A.T. - Displasia epiphysialis punctata.
J. Bone Joint. Surg. 1949 31 - B : 105-122.

GAMBA R., BORGHERINI A. et SORAMAE E. - La malattia delle epifisi punctate. Contributo clinico.
Acta Paediat. lat. 1966 - 19 : 18-30.

GEERING P. - Uber Chondrodystrophia calcificans congenita. Beobachtung eines Falles bei einer Totgeburt in der 33. Schwangerschaftwoche.
Gynecologia (Basel) 1965 - 160 : 166-82.

GIBSON R. - A case of the Smith - Lemli - Optitz syndrome of multiple congenitales anomalies in association with dysplasia epiphystalis punctata.
Canad. Med. Ass. J. 1965 - 92 : 574-6.

GOUZOT B. - A propos de deux cas de maladie des épiphyses pointillées.
Thèse Bordeaux - 1965 - 36 p.

GRAU J.J. - La maladie congénitale des épiphyses pointillées.
Thèse Strasbourg - 1965 - 90 p.

GRUENEBAUM M. - Chondrodystrophie calcifiante congénitale.
Harefuah. 1963 - 65 : 183-7.

GUNSCHERA H. - Zur chondrodystrophia calcificans connata.
Med. Welt - 1966 - 43 : 2298-301.

HORANSKY V. - Chondrodystrophia calcificans congenita u dojcàtà.
Ceskov. Pédiatr. 1965 - 20 : 798-9.

HUNERMANN C. - Chondrodystrophia calcificans congenita als abortive Form der chondrodystrophie.
Zeitschr, Kinderheilk. 1931 - 51 : 1-19.

JEUNE M., LARBRE F., CARRON R., COUETTE I. - La maladie congénitale des épiphyses pointillées ou calcinose foetale épiphysaire chondrodystrophiante
Arch. Fr. Pediat. 1953 - 10 : 914-42.

JOSEPHSON B.M., ORIATTI M.D. - Chondrodystrophia calcificans congenita. Report of a case and review of the literature.
Pediatrics 1961 - 28 : 425-435.

KAUFMANN J. - Ein Beitrag zur Chondrodystrophia calcificans congenita.
Mschr. Kinderheilk. 1965 - 113 : 589-91.

KLEIN - Chondrodysplasia calcificans congenita.
Thèse Berne - 1960 : 32 p.

KRC C. - Chondrodystrophia calcificans congenita.
Cesk. Radiol. 1964 - 18 : 208-11.

LAMY M., MAROTEAUX P. - Les chondrodystrophies génotypiques.
Paris - Expansion 1961.

LAUGIER J., ROLLAND J.C., GENIER B. et G. DESBUQUOIS - Maladie des épiphyses ponctuées. A propos de deux observations.
Pédiatrie - 1969. 24-723-32.

LAZZARI R. - Contributo casistico alla condrodistrofia calcificante congenita (Descrizione di due casi).
Clin. Pediat. 1965 - 47 : 416-24.

LISCHI G. et MENICHINI G. - L'évolution clinique et radiologique de la chondropathie calcificante congénitale.
Helv. Pediat. Acta 1967 - 22 : 289-301.

MAC KEITH R.C. - Mongoloid features with normal chromosomes - dysplasie. epiphysialis punctata.
Proc. Roy. Soc. Med. 1967 - 60 : 894-5.

MARTIN C. - Polydysplasies congénitales rares.
Arc. fr. pédiatr. 1966 - 23 : 245-246.

MAYER H., J. WOLLENSAK et R. DAMEROW. - Beitrag zur chondrodystrophia calcificans congenita (Conradi - Hünermann).
Zeitschr. Kinderheilk. 1964 - 91 : 282-96.

MELNICK J.C. - Chondrodystrophia calcificans congenita ; condrodysplasia epiphysialis punctata, stippled epiphyses.
Amer. J. Dis. Child. 1965 - 110 : 218-25.

MONTLOUIS H. - Contribution à l'étude de la maladie congénitale des épiphyses pointillées.
Thèse Toulouse. 1961 - 165 p.

MOSEKILDE E. - Stippled epiphyses in the newborn and in infants.
Acta Radiol. 1952 - 37 : 291-307.

NORDMANN J. et ROTH A. - Examen biomicroscopique de deux nouveaux cas de cataracte postnatale précoce.
Bull. Soc. ophtal. Fr. 1965 - 65 : 225-32.

PALITZSCH. P. - Ein weiterer Fall von chondrodystrophia calcificans connata (Conradi - Hünermann syndrom).
Arch. Kinderheilk - 1964 - 171 : 79-83.

REFETOFF S., DENIND L.T. et DEGROOT L.J. - Familial syndrome combinning deaf - mutism, stippled epiphyses, goiter and absnormally high PBI possible target organ refractoriness to tyroid hormone.
J. Clin. Endocr. 1967 - 27 : 279-94.

ROBERTSON A. - Chondro-Angiopathia calcarea seu punctata.
Aust. Radiol. 1967 - 11 : 53-60.

ROVEI S. et CENTA A. - Contributo alla studio della condroangiopatia punctata congenita.
Pathologica. 1965 - 57 : 259-66.

SACREZ R., LEVY J.M., GIGONNET J.M., WALTER J.P. et ROTH A. - Maladie congénitale des épiphyses pointillées.
Arch. Fr. Pédiatr. 1965 - 22 : 991-1000.

SAUGIER J. - La maladie congénitale des épiphyses ponctuées (5 observations nouvelles).
Thèse Paris 1964 109 - XII. p.

SAVIGNAC E. - Chondrodystrophia calcificans congenita.
Radiology. 1952 - 58 : 415-20.

SHARMA N.L. et ANAND J.S. - Chondrodystrophia calcificans congenita.
Indian med. Ass. 1964 - 43 : 126-7

SILVERMAN F.N. - Dysplasies épiphysaires : entité protéiforme.
Ann. Radiol. 1961 - 4 : 833-67.

SWOBODA W. - Beitrag zur chondrodystrophia calcificans congenita (Ein abvortiver Fall dieser Erkrankung).
Ann. Paediat. (Basel) 1950 - 175 : 322-42.

TEMSTET E. - Contribution à l'étude de la maladie des épiphyses pointillées ou chondrodystrophia calcificans congenita.
Thèse Paris 1964 - 38 p.

TISDALL F.F. et ERB I.H. - Report of two cases with unusual calcareous deposits.
Ann. J. Dis. Child. 1924 - 27 : 28-38.

SILVERMAN F.N. - Dysplasias épiphyseiras : entité protéiforme.
Ann. Radiol. 1961 - 4 : 533-67.

SWOBODA W. - Beitrag zur chondrodystrophia calcificans congenita
(Ein abortiver Fall dieser Erkrankung).
Ann. Paediat. (Basel) 1950 - 175 : 322-42.

TENSTET E. - Contribution à l'étude de la maladie des épiphyses pointillées
ou chondrodystrophia calcificans congenita.
Thèse Paris 1964 - 38 p.

TISDALL F.F. et ERB I.H. - Report of two cases with unusual calcareous
deposits.
Ann. J. Dis. Child. 1924 - 27 : 28-38.